PAM
WR17
1906-
N411

Fasc. VI. Tab. XLIV—LI.

IKONOGRAPHIA DERMATOLOGICA.

Atlas seltener, neuer und diagnostisch unklarer Hautkrankheiten.

Atlas des maladies rares de la peau.

An Atlas of New and Rare Skin Diseases.

Tabulae selectae

adjuvantibus

de Amicis, Tommaso (Napoli); Balzer (Paris); Bayet (Bruxelles); Bertarelli, Ambr. (Milano); de Beurmann (Paris); Boeck, Caesar (Christiania); Brocq, L. (Paris); Bronson, B. Edward (New York); Brooke, H. G. (Manchester); Chauffard, A. (Paris); Crocker, H. Radcliff (London); Danlos (Paris); Darier, J. (Paris); Doutrelepont, J. (Bonn); Dubreuilh, W. (Bordeaux); Ehrmann, S. (Wien); Finger, Ernest (Wien); Fordyce, John A. (New York); Fox, T. Colcott (London); Galloway, James (London); Gaucher, E. (Paris); Hallopeau, H. (Paris) Harttung, W. (Breslau); Herxheimer, K. (Frankfurt a. M.); Hoffmann, Erich (Bonn); Hyde, James N. (Chicago); Jackson, George F. (New York); Jacquet, L. (Paris); Jadassohn, Josef (Bern); Jamieson, Allan (Edinburgh); Klingmüller, Viktor (Kiel); Kreibich, Karl (Prag); Lesser, Edmund (Berlin); Low, Cranston R. (Edinburgh); Lustgarten, Siegmund (New York); v. Marschalko, Th. (Klausenburg); Mendez da Costa, S. (Amsterdam); Merk, Ludwig (Innsbruck); Morris, Malcolm (London); Nicolas, J. (Lyon); Oltramare, H. (Genf); Pawlow, F. P. (Petersburg); Pellizzari, Celso (Florenz); Perry, Cooper (London); Petrini-Galatz (Bukarest); Pospélow, Alexis (Moskau); Rasch, C. (Kopenhagen); Riehl, G. (Wien); Rille, J. H. (Leipzig); Róna, S. (Budapest); Selenew, Iwan (Charkow); Smith, Walther G. (Dublin); Sommer, B. (Buenos Aires); Stelwagon, Henry W. (Philadelphia); Thibierge, Georges (Paris); Unna, P. G. (Hamburg); Welander, E. (Stockholm); White, James C. (Boston); Wolff, A. (Straßburg); Wolters, M. (Rostock); Zieler, Karl (Würzburg); Zinsser, F. (Köln)

editae a

Albert Neisser
Breslau.

Eduard Jacobi
Freiburg i. Br.

Urban & Schwarzenberg
Berlin und Wien.

Masson & Cie.
Paris.

1912.

Rebman Company
New York.

Rebman Limited
London.

INDEX.

	Tab.	Fig.	Pag.
de Beurmann und Gougerot (Paris). Sporotrichosis dermica (verrucosa) et Sporotrichosis epidermica	XLIV	52,53	225
Karl Bruck (Breslau). Dermatitis nodularis necrotica suppurativa et ulcerosa	XLV	54	231
Cranston Low (Edinburgh). Malleus acutus. A case of glanders .	XLVI	55 56	237
G. Nobl (Wien). Granuloma nodul. et confluens (Typus Boeck) .	XLVII	57	239
George Pernet (London). Ulcus rodens morphoeiforme. Unusual rodent ulcer. (Neoplastic yellow plaque case of H. Radcliffe-Crocker: Morphoeiform rodent ulcer of Pernet.)	XLVIII	58	243
Maximilian Schramek und St. Weidenfeld (Wien). Hemisporosis cutis	XLIX	59	245
H. Sowade (Halle a. S.). Atrophia cutis cum hyperkeratosi symmetrica palmare et plantare	L	60	251
R. Wolfheim (Erfurt). Granuloma multiplex benignum (tuberculoïdes)	LI	61,62	255

Diskussionsbemerkungen zum Inhalt des vorliegenden Heftes erbitte ich an meine Adresse.

Freiburg i. Breisgau, Februar 1912.

Prof. E. Jacobi.

An die Herren Mitarbeiter der Ikonographia dermatologica.

Es sind mir in der letzten Zeit an Stelle von Moulagen öfter Aquarelle oder kolorierte Photographien zur Reproduktion in der Ikonographie zugesandt worden. In den meisten Fällen war ich genötigt, diese Vorlagen als ungeeignet zurückzuweisen, in einem oder dem anderen Fall aber habe ich den Versuch gemacht, mit Rücksicht auf das besondere Interesse oder die gute Ausführung der betreffenden Bilder nach derartigen Vorlagen eine Reproduktion für die Ikonographie herstellen zu lassen. Die erzielten Resultate waren aber so wenig befriedigende, der Unterschied in der Qualität gegenüber den nach Moulagen hergestellten Bildern ein so großer, daß ich künftighin nur noch Moulagen als Vorlagen für farbige Reproduktionen akzeptieren kann; Aquarelle oder kolorierte Photographien können nur mehr schwarz wiedergegeben werden.

Diejenigen Herren Mitarbeiter, die keinen Mouleur zur Verfügung haben, möchte ich nochmals darauf hinweisen, daß die Vorschrift zur Selbstherstellung von Gelatine-Moulagen nach Catheart, nach welcher jeder Zeichner ohneweiters getreue, sehr brauchbare Moulagen anfertigen kann, jederzeit auf Wunsch von mir zugeschickt wird.

Freiburg i. Breisgau, im Februar 1912.

Prof. E. Jacobi.


22500904153

Berlin.

Sporotrichosis.

Sporotrichosis dermica (verrucosa) et Sporotrichosis epidermica

par

de Beurmann, Médecin de l'Hôpital Saint-Louis et Gougerot, Professeur agrégé à la Faculté de Médecine de Paris.

Tab. XLIV, Fig. 52, 53.

Depuis que notre premier Mémoire de 1906 et nos travaux de 1907, 1908, 1909, confirmés dans tous les pays, ont fait connaître la Sporotrichose, montré sa fréquence, individualisé ses principales localisations, réglé son diagnostic par la culture et fixé son traitement général et local par l'iode et les iodures, les formes cliniques se sont multipliées.

Parmi toutes ces formes, les sporotrichosides dermiques et épidermiques sont encore peu connues des cliniciens; elles méritent pourtant de retenir l'attention et c'est à leur étude que sont consacrées les deux figures de cet article.

Sporotrichosides dermiques. — Depuis que nos observations III, IV, VI et XII, ont de montré l'existence de sporotrichoses dermiques leurs variétés se montrent de plus en plus nombreuses:

Elles revêtent souvent l'aspect papuleux, papulo-vésiculeux (III, VI), papulo-ulcéreux (III, Balzer et Galup), ulcéro-crustacé (VI) et même fu ronculeux (III, X, Laubry); elles peuvent simuler l'érythème induré de Bazin et les tuberculides papulo-nécrotiques (III). Ces lésions ont toujours été secondaires, sauf dans le cas de dermite acnéiforme de de Beurmann, Gougerot et Laroche, où la pustulette d'acné a été le chancre d'inoculation.

Elles présentent aussi l'aspect des infiltrats dermiques ulcéreux du scrofuloderme tuberculeux (IV, VII, Gaucher et Monier-Vinard). Ces lésions sont le plus souvent secondaires et dues à une auto-inoculation épidermique. Quelquefois elles sont primitives et constituent le chancre d'inoculation comme dans le cas de de Beurmann, Gougerot et Vaucher, où les lésions se réduisaient à deux placards et dans celui de de Beurmann et Saint-Girons, où la lésion unique résultait d'une piqûre par une écharde d'épine-vinette.

Les lésions dermiques peuvent être papillomateuses, végétantes, verruqueuses et simuler de tous points le lupus scléreux de Vidal et la tuberculose verruqueuse de Riehl et Paltauf (XII). Des placards de ce genre, retrouvés plusieurs fois depuis nos cas VI et XII, peuvent quelquefois par leur forme arrondie, par leur relief, par les abcès minuscules qui parsèment leur fond humide, simuler le Kérion trichophytique (Kérion sporotrichosique de Gaucher et Fouquet). Dans d'autres cas au contraire, les lésions sont sèches et ressemblent au lupus crustacé tuberculeux. (Cas de Landouzy et Gougerot.)

Ces verrucomes sporotrichosiques sont tantôt primitifs et représentent le chancre d'inoculation de la mycose, comme dans notre cas XII et dans deux cas de Baliña et Marco del Pont, dans un cas de Greco, dans le cas de Boisseau et Fulconis,

etc.; tantôt ils sont secondaires à une auto-inoculation épidermique, les gommes sous-cutanées infectant l'épiderme et le derme autour d'elles (tel fut notre Cas No. VI et du celui malade de Gaucher et Fouquet). Parfois un verrucome primitif et un verrucome secondaire, dus à une auto-inoculation, coexistent sur le même malade: notre malade No. XII avait à la fois, sur le front un chancre sporotrichosique papillomateux verruqueux et sur la joue, un placard verruqueux d'inoculation secondaire.

Les lésions dermiques peuvent simuler le scrofuloderme et les infiltrats papulo-crustacés des lupus tuberculeux. Ces sporotrichosides lupiformes sont tantôt ulcéreuses (notre malade No. VI et le malade No. VII de Gaucher et Monier-Vinard en ont été les premiers exemples), tantôt elles sont papulo-squameuses sans ulcération (malades de Gaucher et Monier-Vinard, Thibierge et Gastinel) et même verruqueuses. Ces sporotrichosides lupiformes sont presque toujours associées à d'autres lésions sporotrichosiques: gommes sous-cutanées, osseuses etc., car tantôt elles marquent la porté d'entrée du parasite (Gougerot et Dubosc), tantôt elles sont secondaires à une auto-inoculation; quelquefois pourtant elles peuvent être la seule manifestation de la mycose; tel fut le cas de Danlos et Flandin.

Si d'ordinaire ces infiltrats et ces gommules dermiques agminées simulent les lupus et le scrofuloderme, parfois elles ressemblent étrangement aux épithéliomas cutanés; tels sont le cas de Danlos et Flandin et surtout celui de Gougerot et Dubosc. Leur malade, atteint de trois gommes sous-cutanées disséminées, de deux gommes intra-musculaires, d'une double arthrite sterno-claviculaire et d'une fracture spontanée du radius, consécutive à une ostéite sporotrichosique gommeuse, présentait à la face un placard identique au début par tous ses caractères à un épithélioma ulcéro-croûteux. Quelques jours plus tard, l'apparition de petits nodules abcédés dermiques sur le bord de la lésion, la présence sur le fond bourgeonnant de la lésion, de pertuis donnant issue à des gouttelettes purulentes, l'aspect ulcéro-bourgeonnant et la souplesse du fond de l'ulcération dermique débarrassée de ses croûtes, la forme fragmentée polycyclique des bords attestant l'agmination de nodules dermiques, permirent le diagnostic que confirmèrent la culture, l'évolution et la guérison.

Enfin le cas de Spillmann et Gruyer, observé à Nancy, ne ressemblait à aucun de ces aspects précédents; il s'agissait d'un chancre sporotrichosique de la joue simulant une actinomycose.

Sporotrichosides épidermiques et dermo-épidermiques. Les sporotrichosides épidermiques peuvent revêtir des aspects multiples: circiné et trichophytoïde, vésiculeux et vésico-pustuleux, pustuleux et acnéiforme, eczématoïde et pityriasiforme, pemphigoïde.

Ces lésions épidermiques sont dues à des inoculations épidermiques, exogènes[1]); exceptionnellement elles sont primitives et servent de porte d'entrée à la Sporotrichose: le seul cas certain est notre observation de pustules acnéiformes de la face (de Beurmann, Gougerot et Laroche). Presque toujours elles sont associées à des lésions gommeuses et résultent de l'auto-inoculation de l'épiderme par le pus qui s'échappe des lésions gommeuses ulcérées.

[1]) Peut-être pourtant pour le pemphigus sporotrichosique doit-on soulever l'hypothèse d'une inoculation endogène par lésion sanguine. De fait, la sporotrichémie put être démontrée par la culture chez le malade de Landouzy et Gougerot, au moment où apparurent les bulles pemphigoïdes.

WELLCOME INSTITUTE LIBRARY
Coll. welMOmec
Call No. pam WR 17 1906 N41 c

Cette pathogénie était évidente dans le cas resté unique d'épidermite tricophytoïde, rapporté par Monier-Vinard (malade No. VIII). Autour des ulcérations gommeuses de la partie inférieure des deux avant-bras, s'est développée une épidermite secondaire trichophytoïde, le pus des ulcérations gommeuses ayant ensemencé l'épiderme autour d'elles. Cette épidermite forme, autour des ulcérations, „de larges plaques de l'étendue de la paume de la main, au centre desquelles le tégument a une teinte rose pâle et présente par places, une fine desquamation". Le bord de ces plaques est circulaire mais assez irrégulièrement festonné; la peau est rosée et l'on voit une fine desquamation en écailles minces, dont le soulèvement forme un collerette limitant le contour de la plaque. Dans la zone de cette exfoliation épidermique, on voit, à jour frisant et mieux encore à la loupe, de petites vésicules punctiformes, étalées, non centrées d'un poil. „Au dire du malade, le développement de cette lésion, dont le début remonte à trois mois, aurait été excentrique, le centre pâlissant à mesure que la zone périphérique sub-inflammatoire et desquamante s'étendait d'avantage". Une de nos expériences (chat 5), rapportée au Congrès français de Médecine de Paris, le 14 Octobre 1911 et à la Société médicale des Hôpitaux de Paris du 25 Octobre 1907, reproduit exactement cette épidermite vésiculeuse péri-ulcéreuse, développée autour d'une gomme sous-cutanée fistulisée à la peau.

Dans les autres cas, les lésions épidermiques, moins nettement systématisées autour des ulcérations gommeuses, ont plus d'indépendance clinique, bien qu'elles résultent d'auto-inoculations de grattage.

L'épidermite était vésiculeuse et vésico-pustuleuse chez nos malades VI, XIII et XIX. Les vésiculettes, le plus souvent péripilaires, entourées d'un petit cercle érythémateux, ne se distinguaient pas des vésiculettes banales d'impétigo de Bockart, dues au staphylocoque et pourtant, sauf sur le cas No. XIII, elles contenaient du Sporotrichum Beurmanni à l'état de pureté. Les vésicules devenaient parfois des vésico-pustules dans le cas XIII et surtout sur la main du malade No. VI: une gomme sous-cutanée d'origine hématogène s'était ulcérée dans ce Cas No. VI et le pus qui s'en écoulait avait inoculé l'épiderme environnant, déterminant de petites vésiculettes péri-pilaires très-superficielles; quelques-unes de ces vésiculettes devinrent des pustules épidermo-dermiques et même l'une d'elles envahit l'hypoderme, donnant une gomme sous-cutanée. Sur le cuir chevelu de la malade XIX, les lésions de folliculites sporo-trichosiques entouraient une gomme ulcérée.

L'épidermite vésico-pustuleuse infiltrait le derme et devenait pustuleuse; elle était acnéiforme chez notre malade No. XII et chez le malade de de Beurmann, Gougerot et Laroche. Dans ce dernier cas, quatre petites pustules avaient conflué au niveau du sourcil, donnant un petit placard ulcéreux qui, secondairement, avait déterminé une lymphangite gommeuse et des adénites sporotrichosiques; une pustule d'acné était restée isolée sur la joue. Chez le malade de Landouzy et Gougerot, le tronc était parsemé de pustules d'acné que la culture démontra être d'origine sporotrichosique.

L'épidermite est quelquefois eczématoïde. Sur la moitié gauche du front de notre malade No. XII, on notait un petit placard allongé, irrégulier, rosé, simulant l'eczéma séborrhéique; ce petit placard semblait „formé par la confluence d'éléments plus petits, l'épiderme, desquamé au centre, est lisse, brillant, un peu tendu. Sur le bord, l'épiderme est jaune, épais, décollé, stéatoïde, facile à arracher; il ne forme

plus une collerette continue; il ne persiste qu'en quatre à cinq points. Cet élément a une ressemblance assez nette avec certain pityriasis stéatoïde ou eczéma séborrhéique. Sa nature sporotrichosique est vérifiée par la culture". Sur la peau de l'avant-bras de notre malade No. XIII, on voyait à la partie inférieure de la large cicatrice du premier abcès, un peu au-dessus de la fistulette suppurante qui persiste depuis deux ans, „un petit placard excorié, rouge-violacé de 25 à 30 millimètres de diamètre; la couche cornée est desquamée et quelques points rouge-orangé simulent des vésicules d'eczéma vésiculeux banal: les bords de cette lésion sont mal délimités, l'épiderme épaissi autour d'elle s'écaille en fines squames. Sur l'aréole et le mamelon du sein droit de la malade de Landouzy et Gougerot, on remarquait un „placard eczématoïde pityriasiforme et impétigineux".

Le pityriasis sporotrichosique a été démontré par la culture sur une malade de de Beurmann, Gougerot et Verdun. Sur la joue, en avant de l'oreille, au-dessous de la racine des cheveux, s'étendait un large placard d'épidermite squameuse à fines squames blanches (voir le moulage du musée de l'Hôpital Saint-Louis, reproduit dans cet article).

Le pemphigus sporotrichosique n'est connu que par la malade de Landouzy et Gougerot. Cette malade présentait, dit le Professeur Landouzy, „deux grosses bulles de 6 à 10 millimètres, l'une au sein et l'autre à la cuisse, remplies, la première, d'un liquide trouble, la seconde d'un liquide séreux. Cette épidermite bulbeuse, véritable pemphigus sporotrichosique, dont vous avez vu Gougerot affirmer la nature mycosique par la culture, est une variété nouvelle d'épidermite sporotrichosique."

On voit donc que le Sporotrichum Beurmanni peut créer dans tous les tissus, et en particulier au derme et à l'épiderme, la plupart des aspects anatomo-cliniques réalisés par les autres infections cutanées: syphilis, tuberculose, streptococcie . . . L'étude des sporotrichosides dermiques et épidermiques est donc une preuve nouvelle, ajoutée à tant d'autres, du polymorphisme des Sporotrichoses.

Observations.

Observation I: **Sporotrichoside dermique verruqueuse du dos de la main.** (Malade No. VI de de Beurmann et Gougerot: Musée de l'Hôpital Saint-Louis à Paris. Moulage Baretta p. 2589).

Notre malade No. VI, atteint de Sporotrichose gommeuse généralisée, avait une gomme hypodermique au-dessus de la base du cinquième doigt, entre le quatrième et le cinquième métacarpien; cette gomme, contemporaine des autres gommes sous-cutanées, était évidemment d'origine hématogène. Née et développée dans l'hypoderme, elle avait envahi et ulcéré secondairement le derme et l'épiderme. Avant de s'ouvrir, elle avait déterminé une lymphangite noueuse ascendante du bras. Cette gomme ulcérée, sécrétant un pus puis une sérosité citrine riche en Sporotrichum, a ensemencé l'épiderme tout autour d'elle, en déterminant à la base des poils de petites vésicules périosto-folliculaires auréolées de rouge. Cultivé, le séro-pus de ces vésico-pustules ne renferme que du Sporotrichum Beurmanni. Plusieurs de ces vésicules épidermiques ont progressé, se sont ombiliquées et ont envahi le follicule pileux, puis le derme, donnant une sporotrichoside dermique d'inoculation externe. La gomme hypodermique tendant à guérir, la lymphangite du bras disparaît peu à peu; la plupart des nodules dermo-épidermiques se résorbent, mais l'un d'eux situé à gauche et en bas, infecte l'hypoderme. Nous le voyons se transformer en une gomme sous-cutanée identique à la gomme primitive.

La comparaison est facile sur les figures que nous avons publiées au Congrès français de Médécine de Paris en 1907 et dans le Tribune médicale du 2 Novembre 1907. Sur la figure I, la gomme primitive de la base du cinquième doigt est en pleine activité et entourée de micro-pustules; celle qui donnera la

deuxième gomme, située entre le troisième et le quatrième métacarpien, n'est encore qu'épidermique. Sur la figure II, la gomme primitive est en voie de guérison; elle est recouverte d'une croûte déprimée qui cache un épiderme cicatrisé. La seconde gomme, au contraire, née de la vésico-pustule, est à son acmé; elle est grosse, saillante, et s'ulcère; la croûte recouvre une ulcération profonde: cette lésions infecte à son tour les lymphatiques; on voit, partant de la gomme, une traînée qui aboutit à une troisième gomme située audessus d'elle, au milieu du dos de la main.

Les deux gommes identiques d'aspect, ont eu la même „virulence", puisque toutes deux ont envahi les lymphatiques. Mais leur origine est toute différente: la première, née dans l'hypoderme, s'est développée, de la profondeur à la surface du tégument; le Sporotrichum est venu par les vaisseaux sanguins. La deuxième, née de l'épiderme, a commencé par être une vésico-pustule péripilaire, puis elle est devenue un nodule dermique et elle a fini par envahir l'hypoderme. La marche de l'infection s'est faite en sens inverse, de la surface vers la profondeur, le parasite venant de l'extérieur.

Enfin, à la place de l'ulcération de cette deuxième gomme s'est développé un papillome verruqueux; le processus sporotrichosique ne s'est donc pas éteint; au lieu d'une cicatrice, il persiste une lésion active. Les débris épidermiques de ce papillome ensemencés donnent des colonies de Sporotrichum et, examinés microscopiquement, contiennent des corpuscules oblongs, sans doute parasitaires.

Les transformations successives de cette lésion sont tout à fait remarquables. D'abord épidermique puis dermique, elle devient gomme sous-cutanée et elle s'ulcère; enfin, au lieu de se cicatriser complètement, elle produit un papillome sporotrichosique.

Ce fait a la netteté d'une expérience de laboratoire; il ne laisse subsister aucun doute sur la possibilité de l'inoculation épidermique de la Sporotrichose. Il est important à retenir, car il prouve que sans traumatisme appréciable l'épiderme peut servir de porte d'entrée à l'infection sporotrichosique.

La lésion verruqueuse, figurée dans la planche est identique cliniquement aux tuberculoses verruqueuses dues au bacille de Koch et souvent dénommées Tuberculose verruqueuse de Riehl et Paltauf. Quelquefois l'orbicularité des lésions, leur aspect humide et surtout la présence de multiples micro-abcès suppurants, permettent le diagnostic de cette Sporotrichoside verruqueuse avec les tuberculoses de même type. Ici l'aspect sec squameux ne donnait aucun renseignement utile: le diagnostic de Sporotrichose ne put être affirmé que par la culture, le diagnostic de tuberculose ne put être écarté que par les résultats négatifs des inoculations au cobaye.

La lésion résista au traitement interne et l'on fut obligé de pratiquer sous anesthésie locale la destruction de la lésion au thermo-cautère et immédiatement après, son ablation au bistouri afin d'obtenir la réunion par première intention. La guérison fut rapide. Les sporotrichoses verruqueuses sont ainsi que les localisations muqueuses à peu près les seules qui résistent au traitement général et réclament un traitement local intense ou l'ablation.

Observation II. **Sporotrichoside épidermique pityriasique de la joue: Pityriasis sporotrichosique.** (Malade de de Beurmann, Gougerot et Verdun: Musée de l'Hôpital Saint-Louis à Paris. Moulage Baretta p. 2637.

Cette malade, atteinte de lésions disséminées hypodermiques sporotrichosiques, a sans doute inoculé l'hypoderme de sa joue par grattage. Le Sporotrichum Beurmanni, à la suite de cette inoculation exogène, a déterminé une épidermite en surface à squames blanches, fines, faciles à détacher par grattage. Les bords sont mal circonscrits. Il n'y a pas de base inflammatoire congestionnée. Le doigt ne sent pas d'infiltration.

Ce pityriasis ne présentait pas de caractères cliniques spéciaux; il était plus squameux que le pityriasis simplex de la face (streptococcie sèche de Sabouraud). Il était moins bien délimité que les trichophyties squameuses. Le diagnostic clinique ne fut posé que parce qu'on savait la malade atteinte de Sporotrichose et que a l'on pratiqu les ensemencements; la culture ne laissa aucun doute.

L'évolution en fut rapide; des applications de teinture d'iode diluée suffirent à guérir ce placard d'épidermite.

Ce fait est intéressant à retenir, car il nous montre que parmi le groupe si confus des pityriasis, il en est non seulement de trichophytiques mais aussi de sporotrichosiques. Il faudra donc systématiquement chercher par la culture le Sporotrichum dans les cas de pityriasis d'étiologie inconnue et sans doute découvrira-on des pityriasis sporotrichosiques primitifs, c'est-à-dire des cas où le Sporotrichum d'inoculation exogène n'a déterminé que cette seule lésion épidermique.

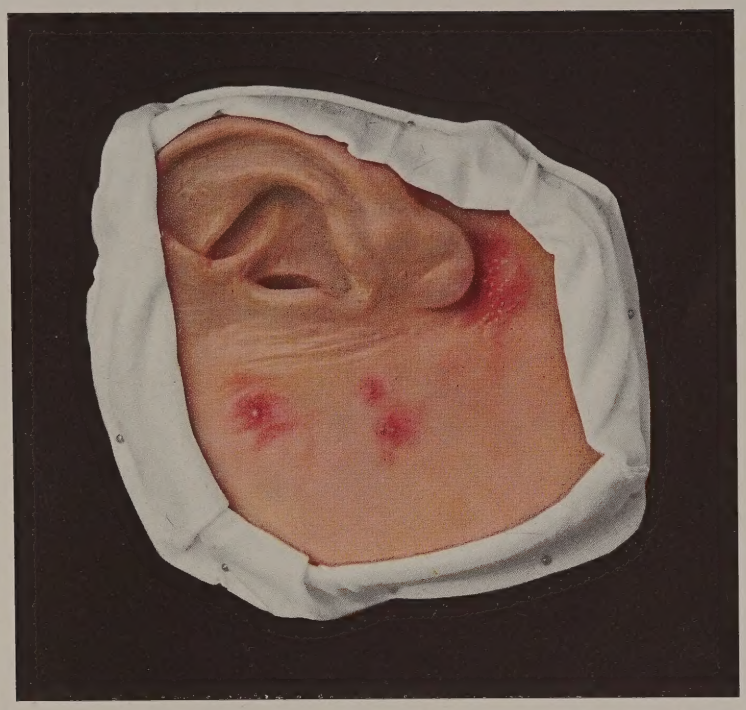

53.
DE BEURMANN ET GOUGEROT
Sporotrichosis epidermica.

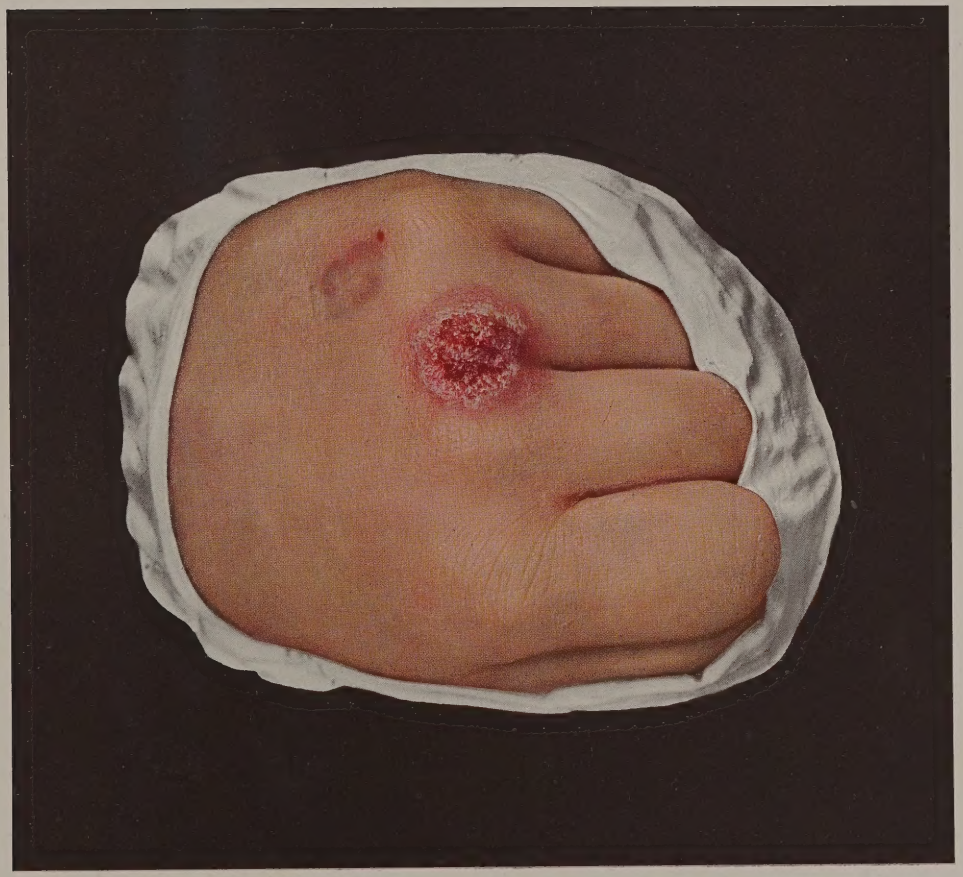

52.
DE BEURMANN ET GOUGEROT
Sporotrichosis dermica (verrucosa).

Verlag von Urban & Schwarzenberg in Berlin u. Wien.

Dermatitis nodularis necrotica suppurativa et ulcerosa.

Von Professor Dr. Karl Bruck, Oberarzt der Klinik.

Aus der Kgl. Dermatologischen Universitätsklinik Breslau (Direktor: Geh. Rat Prof. Dr. Neisser).

Tab. XLV. Fig. 54.

I.

J. J. 31jähriger Eisenbahnarbeiter. Familienanamnese ohne Belang. Bis zu seinem 29. Jahr war Patient ganz gesund. Im September 1908 arbeitete er an einem schwülen Gewittertage auf einer Eisenbahnstrecke. Hierbei trat infolge plötzlich eintretenden Regens eine starke Abkühlung ein. Am nächsten Tage fühlte er sich müde, empfand allgemeines Unbehagen, konnte aber keine besonderen Beschwerden angeben. Dieser Zustand hielt einige Wochen an. Patient empfand allgemeines Unbehagen, scheint auch zuweilen gefiebert zu haben, an spezielle Symptome (Schmerzen, Husten etc.) kann er sich jedoch nicht erinnern. Im November 1908 traten unter entschiedener Besserung des Allgemeinbefindens, zuerst an der Haut beider Unterschenkel, kleine, allmählich größer werdende „Blattern" auf, die bald in Geschwüre übergingen. Der Ausschlag nahm allmählich, auf die Haut des Oberschenkels und die Glutäalgegend übergehend, an Ausdehnung zu. — Zugleich nahm die Haut der unteren Extremitäten einen bläulichen Farbenton an. Subjektive Symptome verursachte der Ausschlag nicht. Eine mehrmalige in Krankenhäusern durchgeführte Behandlung mit Bädern und Salben vermochte zwar die meisten Geschwüre zur Heilung zu bringen; es zeigten sich jedoch immer wieder vereinzelte neue. Der bläuliche Farbenton der Beine blieb bestehen. Patient nahm dann die Arbeit wieder auf, bis im Oktober 1910 wieder unter voraufgehendem allgemeinem Unbehagen und unter Unlust zur Arbeit neue zahlreiche Geschwüreruptionen an beiden Beinen auftraten, so daß Patient die Klinik aufsuchte.

Status: Kräftiger Mann, $72^1/_2$ *kg*, gut entwickelte Muskulatur und Fettpolster. Keine Ödeme, keine Drüsenschwellungen, Schleimhäute intakt.

An den Lungen keine physikalisch nachweisbaren Veränderungen.

Herz in den normalen Grenzen, Töne sehr leise, erster Ton an der Spitze verstärkt und unrein, Herzaktion sehr leicht erregbar. Puls klein, dikrot, Frequenz 72, Blutdruck (Riva-Rocci) 95—100.

An den übrigen inneren Organen keine Veränderungen.

Urin o. B. Syphilisreaktion negativ.

Die Haut am Kopf, Rumpf und den oberen Extremitäten ist völlig normal. An den unteren Extremitäten zeigt sie einen auch beim Liegen vorhandenen, beim Stehen jedoch besonders deutlichen bläulichen Farbenton, der bis in die Glutäal- und Sakralgegend hinaufreicht und entsprechend der Grenze der Darmbeinkämme ziemlich

scharf abgesetzt in die normal gefärbte Haut übergeht. An Fußrücken und Knöcheln sowie, wenn auch geringer, über den Kniescheiben erscheint die Haut leicht atrophisch verdünnt und zeigt beginnende, an Zigarettenpapier erinnernde Fältelung, so daß an diesen Stellen die Hautvenen, die auch an den übrigen Partien der unteren Extremitäten deutlicher als in der Norm zu sehen sind, besonders scharf hervortreten. Irgendwelche Symptome entzündlicher Infiltration oder Konsistenzvermehrung, insbesondere der die atrophischen Stellen begrenzenden Bezirke sind nicht wahrnehmbar.

An beiden Beinen sowie an der Haut der Glutäal- und Lumbosakralgegend finden sich zahlreiche leicht eingesunkene, scharf umschriebene rundliche und ovale Narben, mit weiß glänzender, fein gefältelter Oberfläche, die meist vereinzelt stehen, zum Teil aber und insbesondere am linken Trochanter zu ausgedehnten narbigen Bezirken vereint sind, die stellenweise einen keloidartigen Charakter angenommen haben.

In der Lumbosakralgegend beiderseits, an der Beugeseite des rechten und an der Streckseite des linken Oberschenkels, in der Kniekehle, den Innenseiten beider Unterschenkel und an den Knöcheln sieht man zahlreiche frische Eruptionen, die mit etwa linsengroßen, geröteten, offenbar in der Lederhaut entstehenden derben Papeln beginnen, sich im weiteren Verlauf vergrößern, unter centraler Nekrose pustulös werden und sich mit einem dunklen Schorf bedecken. Unter Abstoßung dieses Schorfes und unter weiterschreitendem Zerfall haben sich nun zahlreiche Efflorescenzen zu pfennigstück- bis zweimarkstückgroßen Geschwüren mit steil abfallenden unterminierten Rändern, entzündlichem Saume und schmierig-eitrig belegtem Grunde umgewandelt, die in ihrem Aussehen am meisten an Ulcera mollia erinnern.

Die einzelnen Efflorescenzen befinden sich in ganz verschiedenen Stadien der Entwicklung. Man sieht blaßrote, noch kleinerbsengroße, derbe Infiltrate, die aus der Tiefe nach oben wachsen, und die die oberen Schichten der Haut nur sehr wenig emporwölben, neben größeren, schon Nekrose und Pustulation zeigenden Infiltraten sowie Ulcerationen der verschiedensten Größen. Zugleich sind alle Stadien der Rückbildung unter Bildung deprimierter Narben und unter starker Pigmentation wahrnehmbar. Die einzelnen Herde stehen zum größten Teil vereinzelt, doch ist auch an einigen Stellen eine Tendenz zur Gruppenbildung, die dann meist zu einer Konfluenz der entstandenen Ulcerationen geführt hat, zu verzeichnen.

Schleimhäute, wie schon erwähnt, völlig frei.

Subjektiv wird über stechende und brennende Schmerzen an den größeren Geschwüren geklagt. Im übrigen ist das Allgemeinbefinden nicht gestört.

Weiterer Verlauf: Nach ca. 14tägiger lokaler Behandlung ist ein großer Teil der Geschwüre zur Reinigung gebracht und die Abheilung beginnt, während andere in ihrer Ausdehnung eher zugenommen haben und an Aussehen unverändert geblieben sind. Täglich treten Schübe neuer Efflorescenzen auf. Hierbei kann man beobachten, daß ein Teil der Primäreffloreszenzen unter minimaler Nekrosenbildung und ohne Hinterlassung sichtbarer Narben zurückgeht, während sich bei anderen ein Schorf bildet, unter dem mit Hinterlassung von eingesunkenen, scharf konturierten und mit starkem Pigmenthof umgebenen Narben Heilung erfolgt. Bei wieder anderen wird der Schorf abgestoßen und der Zerfall schreitet bis zu der oben geschilderten Ausdehnung weiter. Die Rückbildung derjenigen Herde, bei denen keine weitere Ulceration erfolgt, nimmt ca. 2 Wochen in Anspruch.

Hier und da konstatiert man, daß über einem entstehenden Infiltrat im Verlaufe von 24 Stunden eine etwa linsengroße, wasserhelle Blase aufschießt, die sich in weiteren 24 Stunden eitrig trübt. Sodann wird die Pusteldecke abgestoßen, und es entwickelt sich ein in die Tiefe reichendes, sich peripher ausdehnendes Geschwür vom beschriebenen Charakter. Zweimal wurde dieser Verlauf im Anschluß an Tuberkulininjektionen beobachtet.

7. November. Probatorische Tuberkulininjektion $^1/_5$ *mg* A. T. Weder lokale noch allgemeine Reaktion.

9. November. 1 *mg* A. T. Allgemeinreaktion 38·5, Mattigkeit, stechende Schmerzen zwischen den Schulterblättern und Hustenreiz. Objektiv daselbst nichts nachweisbar. Keine lokale Reaktion.

15. November. 3 *mg* A. T. Allgemeinreaktion 38·2. Dieselben Symptome, keine Lokalreaktion.

Wegen der starken Allgemeinreaktion und der im Thorax offenbar vorhandenen, wenn auch nicht physikalisch nachweisbaren, tuberkulösen Prozessen (Drüsen?) wurde von höheren Tuberkulindosen Abstand genommen. Cutireaktionen nach v. Pirquet und Moro fallen positiv, wenn auch nicht besonders stark aus.

Eine exzidierte papulöse Efflorescenz der Rückenhaut wird mittels der Antiforminmethode und der Weißschen Färbung auf Ziehlsche und Muchsche Stäbchen untersucht (Dr. Hidaka) und ergibt das Vorhandensein mehrerer typischer granulierter Muchscher Stäbchen.

Ebenso lassen sich in 5 cm^3 des auf die gleiche Weise untersuchten Venenblutes vereinzelte Muchgranula in Kettenform nachweisen. Überimpfung auf Meerschweinchen ergibt negatives Resultat (Beobachtung 3 Monate). Der aus pustulösen Efflorescenzen gewonnene Eiter erweist sich als steril (Züchtung auf gewöhnlichem und Sabouraudagar).

Histologische Untersuchung: Excision einer linsengroßen Papel der Lumbosakralgegend mit eben beginnender Nekrose. Fixation in Alkohol und Formalin. Paraffineinbettung. Färbung mit Hämatoxylineosin, polychromem Methylenblau, nach van Gieson, Weigert (Fibrin und Elastica) Unna-Pappenheim.

Im Corium, besonders der papillären und subpapillären Schicht, findet sich ein ziemlich scharf begrenztes zelliges Infiltrat, das unverkennbare Beziehung zu den Blutgefäßen, speziell auch den der Schweißdrüsen und Haarfollikel aufweist. Hie und da setzt sich das Infiltrat in langen Zügen, entsprechend dem Verlaufe der Gefäße, bis in die Subcutis fort. Die cellulären Elemente bestehen in den peripheren Partien des Knötchens in erster Linie aus mononucleären Lymphocyten, epitheloiden Zellen, Plasmazellen und ziemlich reichlichen Riesenzellen vom Langhansschen Typus, u. zw. ordnen sich die zelligen Elemente speziell in unmittelbarer Nähe der Gefäße, aber hie und da auch unabhängig von denselben in miliartuberkelähnlicher Weise. Doch fehlt überall die centrale Verkäsung.

Die Gefäße selbst zeigen alle Symptome der obliterierenden Entzündung. Insbesondere ist an einigen größeren Venen der unteren Lederhautschicht eine ausgesprochene Thrombophlebitis nachzuweisen.

Das elastische Fasernetz ist im Bereiche des Infiltrats auseinandergedrängt, im übrigen aber wohlerhalten.

Die Epidermis zeigt parenchymatöses Ödem und mäßige Parakeratose. Je mehr man sich der Mitte des Knötchens nähert, umsomehr überwiegt die Zahl der

pulynucleären Leukocyten über die eben beschriebenen Elemente. Auch zahlreiche Mastzellen sind hier zu sehen. Es entsteht auf diese Weise ein subepithelialer Absceß, in dessen weiterer Umgebung eine Nekrose sämtlicher zelliger Elemente erfolgt ist, so daß im Centrum nur noch eine homogene krümlige Masse zu sehen ist, die die Epidermis durchbrochen hat.

Die Untersuchung einer exzidierten Papel des rechten Oberschenkels ergibt einen prinzipiell gleichartigen Befund. Nur ist die tuberkelähnliche Lagerung nicht so deutlich.

Histologische Zeichen von beginnender idiopathischer Hautatrophie sind nicht vorhanden. Das elastische Fasernetz ist zwar im Bereiche der Nekrose zerstört, in dem des Filtrats auseinandergedrängt und zerrissen, im übrigen aber normal. Die Epidermis ist, abgesehen von der durch die Nekrose bedingten Einschmelzung, von gehöriger Breite.

Therapie: Da eine ausschließlich lokale Behandlung nur einen Teil der Geschwüre zur Heilung bringt, andere jedoch sich renitent erweisen, auch fortwährend neue Schübe entstehen, wird eine systematische Tuberkulintherapie mit steigenden Dosen und unter Vermeidung stärkerer Allgemeinreaktionen eingeleitet (Beginn mit $^1/_{10}$ *mg*) und in 4 Wochen allmählich auf $^1/_3$ *mg* steigen.

Schon nach 14 Tagen zeigen, obwohl es nie zu einer lokalen Reaktion der Krankheitsherde gekommen ist, sämtliche Stellen Heilungstendenz, und Rezidive treten nicht mehr auf. Nach 4 Wochen sind alle Ulcerationen unter Hinterlassung tief dunkelbraun pigmentierter Narben abgeheilt. Allgemeinbefinden sehr gut, 2 *kg* Gewichtszunahme.

II.

A. B. 23jähriger russischer Arbeiter. Eltern gesund. Von 9 Kindern sind 2, das eine im 2., das andere im 6. Lebensjahre an Lungenleiden gestorben. In seiner Jugend will er eine länger dauernde „Erkältung“ gehabt haben. Sonst war er stets gesund. Keine Geschlechtskrankheiten.

Im Januar 1908 bekam Patient, während er seiner Militärzeit genügte, einen nicht juckenden Ausschlag, der sich am Stamm und besonders an den Armen ausbreitete und der dem augenblicklich vorhandenen analog gewesen sein soll. Von dem russischen Militärarzt wurde die Erkrankung zuerst als Krätze, dann als Skorbut bezeichnet und entsprechend behandelt. Als kein Erfolg eintrat, wurde ein Spezialarzt zugezogen, der Syphilis diagnostizierte. Der Militärarzt schloß sich jedoch dieser Diagnose nicht an, erklärte die Krankheit nunmehr für Dermatitis herpetiformis, und schickte Patienten in ein Moorbad. Als der Zustand sich dort verschlimmerte und nachdem auch ein Kreisarzt Syphilis für vorliegend erachtet hatte, wurde er nunmehr im Lazarett mit Einreibungen mit grauer Salbe sowie mit Hydrargyrum protojod.-Pillen behandelt. Eine Besserung des Befundes erfolgte nicht, wohl aber eine intensive Schwellung und Schmerzhaftigkeit des linken Kieferwinkels. Trotzdem wurde ihm bei seiner Entlassung vom Militär Ende Januar 1909 ein Rezept für Hg.-Pillen mitgegeben, wovon er 3 täglich nehmen sollte. Nach 8 weiteren Pillen wurden die Mundschmerzen sehr heftig und es trat starker Foetor ex ore auf. Am 18. Februar 1909 ließ sich Patient daher in die Breslauer Klinik aufnehmen.

Status: Magerer, blasser Mann, 71 *kg*. Acne vulgaris des Gesichts und Rückens, zahlreiche Comedonen. Keine Ödeme oder Drüsenschwellungen.

An den inneren Organen und am Nervensystem lassen sich keine Veränderungen nachweisen. Urin o. B.

Syphilisreaktion nach der Originalmethode und der Sternschen Modifikation negativ.

Aus dem Munde entströmt ein starker Foetor; linke Wangenschleimhaut und Zahnfleisch ulceriert und mit schmierigen Belägen bedeckt. Außer Mattigkeit und Schmerzen bei der Nahrungsaufnahme keine Beschwerden. Unter Freibleiben des Kopfes finden sich am Stamm und den Extremitäten, hier die Streckseiten bevorzugend und in diffuser Verteilung, alle diejenigen Prozesse, insbesondere die ulcus-molle-ähnlichen Geschwüre, wie sie im Fall I beschrieben worden sind. Der einzige Unterschied besteht darin, daß hier die mit dem Auftreten der Knötchen einsetzenden und der Abheilung der Geschwüre folgenden Pigmentationen einen dunkler braunen Ton haben. Die aus den nekrotisch zerfallenen Papeln entstehenden Geschwüre, die regellos verteilt sind, sind an Aussehen und Größe den oben beschriebenen analog. Dagegen wurde Blasenbildung in diesem Falle nicht beobachtet.

Ein großer Teil der Primäreffloreszenzen, aber durchaus nicht alle, entspricht in seinem Sitze den Follikeln, so daß nach eingetretener Nekrose und Perforation der Epidermis der ganze Follikel unter Hinterlassung eines kleinen Trichters ausgefallen erscheint. Der Zerfall der Einzelherde scheint schneller zu erfolgen als beim ersten Patienten. So beobachtete man das Entstehen eines pfenniggroßen Geschwüres in 4—5 Tagen. Durch Konfluenz derartiger Geschwüre sind in der linken Lendengegend girlandenförmige, größere Ulcerationen entstanden.

21. Februar. $^1/_2$ *mg* A. T. 38·6. Keine Lokalreaktion.

1. März. $^1/_2$ *mg*. 39·2. Keine Lokalreaktion.

Über der Lunge wurde während der Reaktionen nichts Pathologisches wahrgenommen. Der Pusteleiter, steril entnommen und untersucht, erwies sich meist als steril. Nur einmal wuchs Staph. citreus in Reinkultur. Auch die bakteriologische mikroskopische Untersuchung des Geschwürs ergab nichts Besonderes.

Sekret eines Geschwüres wurde zu Autoinokulationszwecken auf eine gesunde Hautstelle verimpft und diese Stelle unter Uhrglas gehalten. Die Autoinokulation verlief vollkommen negativ.

Histologische Untersuchung und Tierversuch konnten nicht vorgenommen werden.

Blutbefund: Neutrophile 54%, eosinophile 9%, Lymphocyten 34%, große mononucleäre 3%.

Unter lokaler Behandlung und interner Arsenmedikation trat zwar ein Abheilen der Munderscheinungen und der meisten Geschwüre im Verlaufe von 4—8 Wochen ein, doch folgten stets wieder neue Schübe, so daß Patient im April wenig gebessert entlassen wurde.

Gewichtsabnahme 3 *kg*.

Kurz vor der Entlassung waren am Naseneingang Granulationen aufgetreten, die (Befund der Nasenklinik) für sehr suspekt auf tuberkulöse erklärt wurden, deren genaue Untersuchung aber infolge der Messerscheu des Patienten unterbleiben mußte.

Daß beide geschilderten Affektionen der Tuberkulidgruppe zuzurechnen sind, erscheint sicher. Hierfür sprechen:

1. die Tatsache, daß es sich um zwei sicher tuberkulöse Individuen handelte (allgemeine Reaktion nach Tuberkulin);

2. der chronische, zu Rezidiven tendierende Verlauf;

3. das Aussehen, die Entwicklung und der Sitz einzelner Herde, die dem bei papulonekrotischem Tuberkulid gewöhnlichen Typus gleichen;

4. die entschieden für die tuberkulöse Natur des Prozesses sprechende histologische Untersuchung (Fall I). In dieser Beziehung steht der Fall nach Professor Jadassohn, der die Güte hatte, die Präparate zu durchmustern, etwa in der Mitte zwischen den beiden Darierschen Typen: den nichtspecifisch perivasculären Formen und den mit wirklich tuberkuloidem Bau;

5. der Nachweis Muchscher granulierter Stäbchen in den Krankheitsprodukten und im strömenden Blute (Fall I);

6. die offenbar specifische Beeinflussung des Prozesses durch Tuberkulintherapie.

Absonderlich ist bei unseren Fällen das Heranwachsen der Efflorescenzen zu größeren Geschwüren und die zuweilen in Fall I zu beobachtende Blasenbildung. Es sind diese Krankheitsbilder ähnlich dem erst kürzlich an dieser Stelle von Werther beschriebenen Fall, den er als „hämorrhagisches, papulonekrotisches, suppuratives und induriertes Tuberkulid" auffaßt. Allerdings fehlen bei unseren Patienten die im Wertherschen Falle besonders starken Hämorrhagien.

Alle diese Fälle sind, wie auch Werther nach Jadassohn betont, wohl analog den spärlichen bisher beschriebenen Tuberkulidformen mit pemphigoidem und pseudofurunkulösem Charakter (forme bulleuse en placards et à progression excentrique, Hallopeau; pustulo-ulceröses Tuberkulid, Doutrelepont; Ecthyma scrophuleux, Gastou und Emery).

Eine Abtrennung dieser offenbar sehr seltenen Formen von den papulonekrotischen Tuberkuliden möchten wir mit Jadassohn vorläufig kaum für angebracht halten.

54.

CARL BRUCK

Dermatitis nodularis necrotica suppurativa et ulcerosa.

Verlag von Urban & Schwarzenberg in Berlin u. Wien.

Malleus acutus. A case of Glanders.

By R. Cranston Low, M. B., F. R. C. P. Assistant Physician to the Skin Department of the Royal Infirmary, Edinburgh.

From the Skin Department of the Royal Infirmary and the Research Laboratory of the Royal College of Physicians, Edinburgh.

Tab. XLVI, Fig. 55, 56.

W. D., aged 36, a cab driver by occupation, was admitted to the Skin Wards of the Royal Infirmary, Edinburgh, on March 9th 1908. He was under the care of Dr. Norman Walker, to whom I am indebted for permission to publish the case. About six weeks previously he had an attack which his doctor diagnosed as Influenza, during which he suffered from catarrhal jaundice. Whilst he was recovering from this, his neck showed an eruption of what he calls Eczema. It was followed, about 3 or 4 weeks before admission, by the appearance of the eruption about which he sought advice at the hospital. This eruption appeared first on the side of the nose and on the chin, then on the chest and back and finally on the forehead and scalp. The eruption was not itchy but recently the spots on the head had been painful. There was no history of any nasal discharge.

Clinical Examination. On admission the patient looked very ill. The temperature was 101° F (38·3° C). The whole skin was of a yellowish tint, the conjunctivae were also slightly tinged. The tongue was heavily furred and the breath foul. On the scalp, face and upper part of the body was a profuse eruption. There was no eruption on the limbs. The cast, from which the coloured illustrations are reproduced, was taken on the day of admission. The lesions on the body were small a few consisting of small red papules but the majority shewing a raised yellow centre with a red halo around. The latter lesions looked like pustules but on puncture they were found to be fairly hard and to contain more solid material than ordinary pus. The lesions on the face, especially those on the forehead, were much larger than those on the chest. They projected considerably, were livid red in colour and dotted all over with yellow points. On the sides of the nose these lumpy lesions had coalesced and ulcerated producing foul sores with sloughing bases and purulent discharge. The scalp also shewed numerous lesions similar to those on the forehead. The whole scalp was swollen, oedematous and tender to touch. The nose was not blocked and there was no nasal discharge. He complained of headache and pains in the limbs. On the evening after admission his temperature rose to 103·5° F (39·6° C). He was given quininae sulphat gr. 3 (.194 gm.) four hourly. Next day he was transferred to the Fever Hospital under Dr. Claude B. Ker to whom I am indebted for notes of the progress of the case. The temperature remained above 103° F for two days, then fell by lysis reaching normal about a week from the time the patient was first seen.

On March 12th an oedematous swelling appeared over the malar region. This spread down in 18 hours as far as the lower jaw and had all the appearances of erysipelas. It disappeared completely within 48 hours. From March 13th onwards he was given Liq. Arsenii et hydrarg. Iodid. m. V (.296 cc.) t. i. d. internally. Locally the lesions were kept covered with a mild antiseptic ointment and the larger ulcerated ones touched from time to time with copper sulphate. They rapidly diminished in size and within four weeks had nearly all healed. Seven weeks after admission he was dismissed well.

A bacteriological investigation of the lesions was undertaken, on the patient's admission to hospital, by Dr. James Ritchie, Superintendent of the Research Laboratory of the Royal College of Physicians. Cultures were made from unruptured skin lesions, on to blood agar, blood serum agar, ordinary agar and potato. Staphylococci alone grew on the agar tubes, but on the potato along with Staphylococci a yellowish-brown growth of Gram-negative bacilli appeared. Two male guinea-pigs were injected intraperitoneally with emulsions of the pus in saline but the results were negative. Other two male guinea-pigs were fed on phloridzin and then inoculated with the mixed potato culture but again with negative result. Films from the pus contained a very few bacilli which had all the microscopic appearances of B. mallei.

There is no absolute proof, in this case, that the patient was suffering from Glanders. The fact that the man was a cab-driver and constantly in contact with horses admitted the possibility of infection. The mode of entrance of the infection could not be traced. There was no history of a wound by which the virus might have gained an entry. The appearance of the eruption corresponds very closely to that described as occurring in Glanders. The lesions on the forehead were particularly characteristic „buds" and the pustular-looking lesions had the solid character which Crocker mentiones in the third edition of his Text Book on Diseases of the Skin. The ulcerated lesions on the nose were also very characteristic of a more subacute type of the disease. An organism, giving the microscopic and cultural characters of B. Mallei, was isolated from the lesions but this organism did not produce the characteristic swelling of the testicles when injected into guinea-pigs. That fact however might be explained on the assumption that the bacillus was in an attenuated form. The fact that the patient recovered completely also supports this view. Some of the spots on the body had some resemblance to varicella or modified variola but the character of the lesions on the face was sufficient to exclude these diseases.

The only other condition which it in any way resembled was an Iodide or Bromide eruption but careful enquiry was made and the patient had not had either of these drugs.

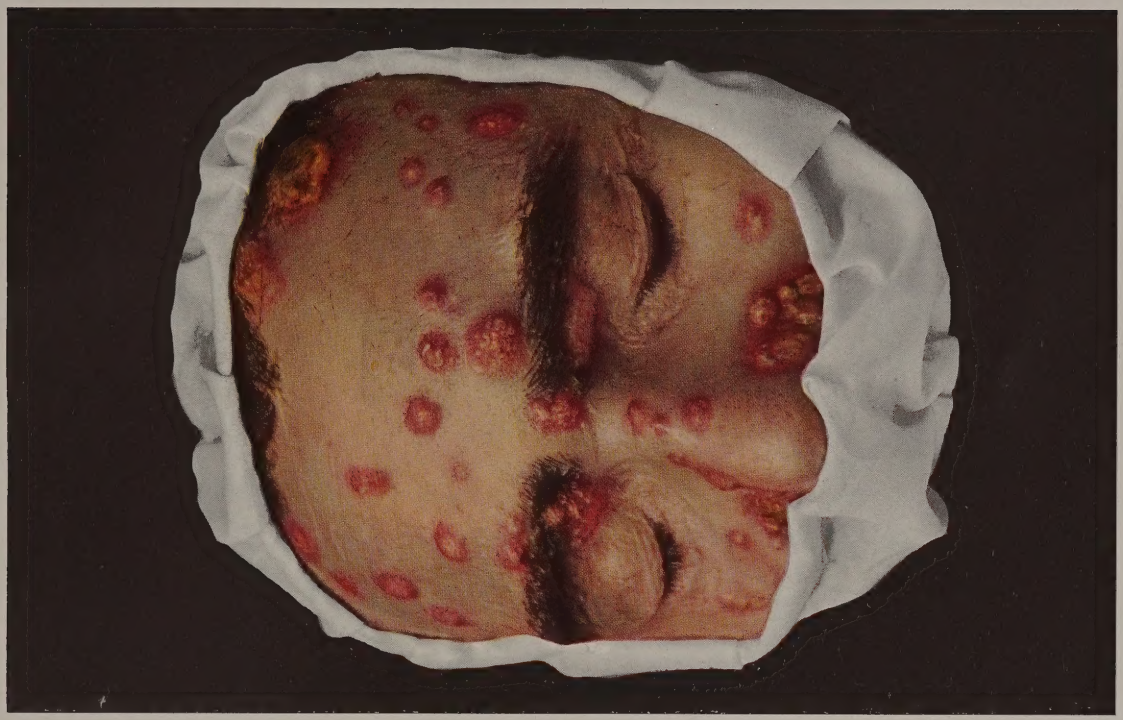

56.

55.

CRANSTON LOW
Malleus acutus.

Verlag von Urban & Schwarzenberg in Berlin u. Wien.

Granuloma nodul. et confluens (Typus Boeck).

Von Privatdozent Dr. G. Nobl.

Vorstand der dermatologischen Abteilung der Wiener allgemeinen Poliklinik.

Tab. XLVII, Fig. 57.

Mit der Wiedergabe dieses ganz ungewöhnlichen Krankheitsbildes bietet sich mir die Gelegenheit, auf die klinische Vielgestaltigkeit jener Gruppe gutartiger Granulationsgeschwülste hinzuweisen, mit deren strukturellen Eigenart und geweblichen Zusammengehörigkeit uns zuerst C. Boeck (1898) vertraut gemacht hat. Im Gegensatz zu den auf dermatologischem Gebiete sonst vorherrschenden klinischen Erkennungszeichen gestatten die makroskopischen Merkmale nur ganz ausnahmsweise die Agnoszierung der dem Standort, der Aussaat, der Form und dem Kolorit nach weit voneinander abweichenden Typen des benignen Miliarlupoids, deren Zuständigkeit erst durch den charakteristischen Bau der knotigen Einschichtungen nahegelegt wird. Der reiche Erscheinungswechsel mag es wohl bedingen, daß bis heute eine nur sehr bescheidene Anzahl von zugehörigen Beobachtungen zur Verfügung steht und von diesen die meisten erst nach wiederholter Verkennung der sich darbietenden Läsionsformen als der Gruppe angehörend gedeutet wurden.

So waren denn auch in dem reproduzierten Falle die das Gesicht bedeckenden Veränderungen in einem Spitale als Syphilis angesprochen worden, während in einer zweiten Anstalt die fortschreitenden Erscheinungen als dem seborrhoischen Ekzem eigen behandelt wurden. Es handelt sich um ein 25jähriges Mädchen, das bis Januar 1909 nach seiner und der Angehörigen Aussage ein vollkommen normales Gesicht hatte. Ein Zeitraum von 5 Monaten genügte, um das in der Moulage wiedergegebene Höhestadium des Prozesses zu zeitigen. Die aus tuberkulöser Familie stammende Kranke stand zu wiederholten Malen mit Bronchialkatarrh in ärztlicher Behandlung. Die inneren Organe boten keine nennenswerte Abweichung von der Norm, auch die wiederholte Blutuntersuchung ließ ein absolut und relativ reguläres Verhältnis der weißen und roten Blutzellen feststellen. Als ich die Patientin in der dermatologischen Gesellschaft demonstrierte (Wr. kl. Woch. 1909, Nr. 38), waren die Hautveränderungen im Bereich der Stirne, Nasenwurzel, Augenlider, Wangen, Nasolabialfurchen, Oberlippe und seitlichen Kinnpartien begrenzt, auch weiterhin haben sich keine neuen eruptiven Elemente hinzugesellt. Dicht gruppierte, mäßig vorspringende, rötlichbraune Knötchenaggregate, gleichwie kaum erhabene, leicht infiltrierte, gelbbraune Flecke traten an der Stirne und Nasenwurzel zu konfluierenden Herden zusammen. Die Wangen, Oberlippe, Kinn, gleichwie die Nasenöffnungen umrahmte ein plateauähnlich eleviertes, stellenweise eingesunkenes, mit scharfen, konvexen Säumen gegen die Umgebung demarkiertes, gleichsam kantendurchscheinendes Infiltrat. Auffällig war das

eigenartige hell- bis dunkelbraunrot gemengte Kolorit, das mit der knotigen Beschaffenheit und marginalen Transparenz der Herde einigermaßen an die Beschaffenheit stärker vascularisierter Leprome erinnerte. Dazu kamen noch diffuse, namentlich die Säume der unteren Lider vorwölbende und von hier in mehr nodulärer Einstreuung auf die oberen Lider übergreifende, gesättigt schokoladebraune Infiltrate, die eine hochgradige Entstellung des Gesichtes bedingten. An der ungleich nivellierten Oberfläche der zusammenfließenden Tumoren waren weder Abschuppung noch Excoriationen wahrzunehmen. In der unmittelbaren Umgebung der konfluierenden Herde und größeren Infiltrate saßen dispers eingestreute, nadelstich- und hirsekorngroße braune Fleckchen, die bei Glasdruck als circumscripte, tiefsitzende miliare Infiltrate zu erkennen waren. Ähnliche kleinste Infiltrationsfoki waren auch bei Anämisierung in den geschwulstförmig erhabenen Läsionen der Stirne, Wangen, Nasolabialfurchen, Oberlippe und Kinn nachweisbar. Die Conjunctiven aufgelockert, stark injiziert, ohne nodulären Besatz. Die Nasenflügel zeigten an der Innenfläche, gleichwie das häutige Septum, das gleich beschaffene, an der Oberfläche granulär unebene Infiltrat. Die Schleimhaut der oberen Nasenwege frei von Veränderungen. Wassermann negativ.

Aus verschiedenen Herden exzidierte Randsegmente bieten in großer Übereinstimmung die gleichen strukturellen Verhältnisse. Eine annähernd normale Oberhaut bedeckt einen verkürzten, von vereinzelten Rundzellen durchsetzten Papillarkörper. Die tiefere Cutis zeigt eine Auseinanderdrängung der kollagenen Faserbündel durch herdförmig septiertes Granulationsgewebe, dessen circumscripte noduläre Zellkomplexe eine dichteste Ansammlung typischer Riesenzellen mit randständigen Kernkränzen aufweisen. Das Gros der nodulären Zellansammlungen wird von epitheloiden Elementen bestritten, die nach außen von reaktiven Rundzellschwärmen umsponnen werden. Vielfach umschichten die entzündlichen Granulome ektatische Gefäßreiser, deren Wandschichtung und Auskleidung keine tiefere Störung erfahren hat. An keiner Stelle und in keinem Herde sind Anzeichen eines Zellzerfalles, bzw. einer Homogenisierung oder käsigen Degeneration wahrzunehmen. Tuberkelbacillen waren weder als Stäbchen, noch in der granulären Form in den zahlreichen daraufhin durchforschten Schnittserien aufzufinden. Mit größeren Gewebsfragmenten vorgenommene intraperitoneale Impfungen bei 3 Meerschweinchen fielen negativ aus. Die nach 4 Monaten der Biopsie unterzogenen Tiere zeigten weder in den Drüsen, noch in Milz, Leber und Lunge Anzeichen einer specifischen Erkrankung. Auch bei Durchsicht der histologischen Präparate waren keinerlei Merkmale einer tuberkulösen Infektion zu verfolgen.

Der negative Mikrobenbefund, gleichwie die resultatlose Überimpfung decken sich mit den meisten der bisher vorliegenden Erfahrungen. Auch die wiederholte, mit ansteigenden Dosen von Alttuberkulin vorgenommenen Injektionen vermochten bei der Patientin weder eine allgemeine, noch eine Herdreaktion auszulösen. Die gleichen negativen Daten kehren seit Böck in den serodiagnostischen Prüfungen von Forchhammer, Gottheil, Winkler, Halkin, Danlos, Darier, Kyrle, Urban u. a. wieder. Trotzdem weisen die histologische Struktur, gleichwie einzelne positive Impfergebnisse (Kyrle, Lipschütz) wenigstens für eine Gruppe der Fälle auf die specifisch tuberkulöse Abstammung hin.

Aus dem weiteren Verlauf des Falles sei noch hervorgehoben, daß sich während der $1^1/_2$jährigen Beobachtung niemals Anzeichen einer Exfoliation oder Geschwür-

bildung geltend machten. Unter protrahiert fortgeführter interner Arsenmedikation trat allmählich ein erstaunlicher Rückgang aller Veränderungen ein. Anläßlich einer zweiten Vorstellung der Kranken in der Dermatologischen Gesellschaft (April 1910) bedurfte es einer Vorzeigung der Moulage, um das ursprüngliche Krankheitsbild in Erinnerung zu bringen. Bei völliger Abflachung der Tumoren, Resorption der entstellenden Infiltrationswülste der Lider und diskret gelblicher Verfärbung aller affizierten Partien bot die Hautoberfläche ein völlig glattes Aussehen und weiches, leicht faltbares Gefüge dar. An zahlreichen Stellen haben sich jedoch nebst zarten Gefäßerweiterungen residuale Pigmentationen eingestellt. Mittels Glasdruckes gelingt es immer noch, auch an scheinbar völlig abgeheilten Stellen die miliaren cutanen Infiltrate nachzuweisen, so daß von einem völligen Ausgleich doch nicht gesprochen werden kann.

Das Auftreten der Erscheinungen im Bereiche des Gesichtes, welche Lokalisation auch in allen neueren Beobachtungen (Baum, Halberstädter 1910, Galewsky 1911) vermerkt erscheint, ferner die von der typischen Tuberkulose abweichende histologische Bauart, gleichwie die exquisite kurative Reaktionsfähigkeit auf Arsen gelten bis heute noch als die Kardinalphänomene des Zustandsbildes, die ich auch für den beschriebenen Fall in Anspruch nehme und ihn dem benignen Miliarlupoid Boecks anreihe.

57.

G. NOBL.

Granuloma nodul. et confluens (Typus Boeck).

Verlag von Urban & Schwarzenberg in Berlin u. Wien.

Ulcus rodens morphoeiforme.

Unusual rodent ulcer.

(Neoplastic yellow plaque case of H. Radcliffe-Crocker: Morphoeiform rodent ulcer of Pernet.)

By the late H. Radcliffe-Crocker, M. D., and George Pernet, M. D.

(The following details have been put together by Dr Pernet.)

Tab. XLVIII, Fig 58.

On several occasions the late Dr Radcliffe-Crocker had in conversation with me expressed the desire that the notes and illustrations of unusual growths of the skin should be published, but when I approached him on the subject his many engagements prevented the realisation of the idea. Among other cases we had often discussed the very unusual one, details of which follow, and which we had kept under observation together.

I think it is all the more desirable that this case and coloured drawing should be published, as the patient was shown at a clinical meeting of the International Congress of Dermatology in 1896, and also at a meeting of the Dermatological Society of London, without anyone being able to make a suggestion as to its nature or arriving at any conclusion as to a diagnosis.

Dr Radcliffe-Crocker had given to the growth, on first seeing the patient, the provisional name of "neoplastic yellow plaque of the temple", but it was only after a microscopical examination of the growth had been made by me that the true nature of the condition, viz: Rodent Ulcer, was decidedly made out. Whilst preserving the name "Neoplastic Yellow Plaque", I ventured to suggest the additional denomination of "Morphœiform Rodent Ulcer", using the qualification morphœiform in a wide sense, and this name may perhaps be retained to mark out this unusual form.

The patient was a woman (Sarah J.), aged 36, who first came under observation on February 12th, 1895. The lesion had been present two years and began as a white spot as big as a hemp seed. It had been growing more rapidly for one year, and measured one inch and a quarter in its largest diameter, and just over one inch in the narrowest part. It was more or less circular and formed a "plaque" raised about $^1/_{16}{}^{th}$ of an inch above the level of the skin. In colour it was of a pale yellowish white tint as a whole, with dilated vessels coursing over it. At the point where the patient said it had first appeared, the part was slightly depressed, white and cicatricial looking, but not for more than $^1/_8{}^{th}$ of an inch. Close to this there was a spot of about the same size, fawn-coloured in hue, slightly roughened and raised above the surface of the growth. The "plaque" as a whole was smooth, but with a lens a faint tendency to desquamation could be made out. The patient

stated there was a slight tickling sensation about the growth as "if something were crawling under the skin". The „plaque" was painful when she rubbed it.

The growth was well defined, somewhat firm to the touch and felt like a piece of leather let into the skin. The skin surrounding the "plaque" was healthy, except immediately below, where there was a slight glistening and mottled atrophic appearance just perceptible in some lights.

In the centre of the forehead, but rather more to the left side, there was a very slightly pinkish area of vascularity going vertically upwards towards the hair and bifurcating somewhat above. The general health of the patient was quite good.

For a time collodion was painted on the patch, which resulted in some slight flattening.

The patient was not seen again for about a year (February 11th, 1896). The patch had slightly increased in size, and was one inch and $^3/_8$ths in largest diameter, and not quite as firm to the touch as it used to be, nor did it, so she thought, project quite as much.

Dr Radcliffe-Crocker ordered collodion to be painted on as before, the patient not desiring removal of the "plaque".

Her next appearance (on being written to by me to see how she was getting on) was on December 27th 1898, (See Plate) when the plaque was found to measure one inch and five-eighths vertically and one inch and a half transversely. The yellowish tint was not quite so distinct, but the vascularity had increased. The dilated vessels proceeded from the borders towards the centre, and communicated by minute anastomotic branches. Almost in the centre of the "plaque" there was now a deep depression of the size of the end of the index finger, which was cicatricial. Adjoining this area, and almost coalescing with it, was a somewhat similar depression, but which was covered by a scab. The outer border of this second pitted area was slightly raised, and with its dilated vessels its semi-translucent yellowish tint suggested a rodent ulcer. This fresh lesion on the patch dated from two months previously when the patient scratched the part into an open sore. It had been very painful and had discharget a good deal, but suddenly healed about ten days before she had come under observation for the third time. For a long time there had been a great deal of itching about the part.

The growth was removed. On examining sections I found undoubted histological structure of rodent ulcer.

The Rodent Ulcer just described is thus referred to in Radcliffe-Crocker's „Diseases of the Skin", 3rd. Ed. 1903, p. 947: — "A unique mode of development in my experience was the formation of a yellow plaque on the temple of a woman, which began when she was thirty-five. It was excised well beyond the growth in January 1899, but recurred again and again, the last operation in January 1902 being the fourth. Histologically it was a typical rodent".

Since then the nearest approach to the case above, which I have fully described from the notes taken down at the time of observation, was a drawing exhibited by Dr Hartzell of Philadelphia at the meeting of the American Dermatological Society in Philadelphia (1909) at which I was present. I called Dr Hartzell's attention at the time to the "yellow plaque" or morphœiform rodent ulcer depicted in the accompanying plate.

58.

RADCLIFFE-CROCKER AND GEORGE PERNET

Ulcus rodens morphaeiforme.

Verlag von Urban & Schwarzenberg in Berlin u. Wien.

Hemisporosis cutis.

Ein Fall von Hemisporose der Haut.

Von Dr. Maximilian Schramek, Assistenten der Klinik, und Dr. St. Weidenfeld, Privatdozenten.

Aus der k. k. Universitätsklinik für Dermatologie und Syphilidologie in Wien (Vorst. Prof. Dr. G. Riehl) und dem Ambulatorium des Dozenten Dr. Weidenfeld.

Tab. XLIX, Fig. 59.

Im 101. Bande des Archivs für Dermatologie und Syphilis berichten de Beurmann und Gougerot über eine neue Mykose: die Hemisporose. Ihren Beobachtungen liegen, wie hier nur in aller Kürze mitgeteilt werden soll, drei Fälle zu grunde. Zum erstenmal wurde der Pilz von Gougerot und Caraven bei einer kryptogenetischen Ostitis der Tibia gefunden. Die zweite Beobachtung d'Auvrays betraf hemisporotische Gummen im Gesichte, die dritte von de Beurmann, Gougerot und Clair war eine gummöse Hemisporose am Penis. Allen diesen Krankheitsbeobachtungen ist es nun gemeinsam, daß es sich nicht um eigentliche Dermatosen handelt, sondern um Prozesse, die in den tiefer liegenden Organen ihren Sitz haben, und deren Differentialdiagnose daher zwischen Lues und Tuberkulose schwankte.

Wir hatten nun Gelegenheit, diesen Pilz bei einer Hautaffektion zu finden und wollen diesen Fall als Beitrag zu den in neuerer Zeit immer mehr an Bedeutung zunehmenden Erkrankungen, bei denen Pilze ätiologisch in Betracht zu ziehen sind, ausführlich mitteilen.

F. S. 51 Jahre alt, Pflasterer. Anamnese: Familienanamnese ohne Belang. In früheren Jahren litt Patient öfters an Nasenbluten. Vor fünf Jahren an einer Leberschwellung, die als Cirrhosis hepatis aufgefaßt wurde. Im Jahre 1910 machte Patient einen Rheumatismus articulorum durch. Die Hautaffektion begann wahrscheinlich im Mai 1910 mit einer kleinen Efflorescenz an dem rechten Nasenflügel. Seither breitete sich die Affektion langsam über den unteren Teil des rechten Nasenflügels, über die Nasenspitze aus und ergriff auch den linken Nasenflügel. Beschwerden hatte Patient von seiner Erkrankung nicht.

Lues oder anderweitige venerische Infektion wird negiert. Patient hat weder an Husten noch an Nachtschweißen gelitten, nie gefiebert. Starker Potator.

Status praesens: Die rechte Nasenseite des Patienten wird von kleinen, halbkugeligen, ziemlich derben, rötlichen Efflorescenzen eingenommen, die im Centrum eine dünne, gelbliche, festhaftende Kruste zeigen. Diese Efflorescenzen treten in einem Streifen, der von der Nasolabialfurche bogenförmig gegen die Spitze der Nase hinzieht, dicht gedrängt nebeneinander auf, so daß die Oberfläche der Haut hier ein feinwarziges, papillomatöses Aussehen gewinnt. Nur selten tritt Konfluenz oder Wachstum zu scheibenförmigen Herden auf, die dann mit einer dickeren, schmutzigweißen Auflagerung bedeckt sind,

wie dies an einem Herde, der an dem untersten Teile des Nasenflügels liegt, zu bemerken ist. Die Nasenspitze ist ziemlich einheitlich blaurot geschwollen. Die Follikelausführungsgänge sind hier an vielen Stellen erweitert und zum Teil mit fettigen Comedonen, die nicht exprimierbar sind, besetzt. Diese Schwellung läßt nach Verdrängung der Hyperämie ein weiches Infiltrat deutlich erkennen. Dieses setzt sich aber auch, die früher beschriebenen Efflorescenzen umsäumend, auf die rechte Nasenseite fort. Die Begrenzung ist dabei bogenförmig gegen die umgebende gesunde Haut scharf abgesetzt. In dieser blauroten Schwellung bemerkt man nun zerstreut stehende, ungefähr stecknadelkopfgroße Pusteln, die oberflächlich gelegen sind und eine spärliche Menge Eiters enthalten. Daneben warzige Efflorescenzen, die im Centrum eine gelbliche Krustenauflagerung tragen. Diese treten zu einzelnen Herden, die aber unscharf begrenzt sind, zusammen. Dabei aber scheint im Centrum eine gewisse Rückbildung einzutreten, indem sich hier Stellen vorfinden, deren Mitte eingesunken, höckerig erscheint, während der Rand noch von kleinen, krustösen, hervorragenden Efflorescenzen eingenommen wird. Es erscheint dadurch die Oberfläche der Nase in ganz eigentümlicher Weise, wie angenagt, verändert. Auch auf dem linken Nasenflügel finden sich einige solche größere oder kleinere Depressionen, deren Basis zum Teil mit Krusten ausgefüllt ist oder ganz unregelmäßig erscheint, während am Rande kleine Knötchen vorragen. Nach Ablösung der Krusten tritt eine seichte, kleine Ulceration zutage. Eine größere Geschwürsfläche von Linsengröße findet sich an dem untersten Teil der Nasenspitze. Die Ränder derselben ercheinen leicht unterminiert. Der Geschwürsgrund ist uneben höckerig und wird von einem spärlichen, serös-eitrigen Sekret bedeckt.

Zur histologischen Untersuchung wurde ein Teil der Haut an der Nasenspitze, in deren Mitte sich eine kleine, noch geschlossene Pustel befand, exstirpiert und nach Härtung teils in Orthscher Flüssigkeit und in steigendem Alkohol nach verschiedenen Färbungsmethoden untersucht. Der Befund bot folgende Details (vgl. die Zeichnung).

Die centrale Pustel erweist sich als zwischen die Hornschicht und das Stratum granulosum eingebettet. Sie besteht aus Detritusmassen und einer dichten Anhäufung von Lympho- und Leukocyten. Das Stratum corneum erscheint im Bereiche des ganzen Schnittes vielfach geschichtet und aufgelockert und von flachen Kernen durchsetzt. Die Körnerzellenschicht ist im ganzen wohlerhalten; sie läßt zwei oder auch drei Lagen deutlich erkennen. Central wird durch die Pustel die Hornschicht vorgewölbt, während das Stratum granulosum tief eingebuchtet erscheint. Das Rete Malpighii ist im allgemeinen unverändert, hie und da wird es von durchwandernden Leukocyten durchsetzt. Auch die Retezapfen der Epidermis sind bis auf die Mitte des Schnittes, wo die später zu beschreibenden Veränderungen der Cutis bis gegen diese vordringen und die Struktur der Zapfen undeutlich machen, wohlerhalten. Pathologische Veränderungen finden sich in der ganzen Ausdehnung des Schnittes im Cutisgewebe. Vor allem fallen hier große, knötchenförmige Herde, die aus einer dichten Zellanhäufung bestehen, auf. Diese grenzen sich gegen die tiefen Schichten des Cutisgewebes ziemlich scharf ab, erfüllen die Papillen, wie im Centrum des Schnittes, aber vollständig. Anderseits sieht man aber auch Zellinfiltrationen sich in minder dichter Anordnung in die Cutis einschieben. Teilweise sind sie auch um Gefäße, die zu großen, lacunenartigen Räumen erweitert sind, gelagert. Die starke Erweiterung betrifft hauptsächlich die Venen- und Lymphgefäße, während die Arterien Wucherung des Endothels der Intima und Dickenzunahme der Media zeigen.

Das Cutisgewebe und die elastischen Fasern sind im Bereiche der Infiltrationsherde bis auf spärliche Reste zu grunde gegangen, während es sich sonst in breite, gut gewellte Bänder, die aber eine dichtere Anhäufung der Kerne zeigen, gliedert. Die Infiltrationsherde bestehen größtenteils aus kleinen, runden Zellen mit gut färbbarem Kern und schmalem Protoplasmasaum und wenigen Zellen, die einen polymorphen oder spindeligen Kern aufweisen. Zellen vom Typus der Epitheloidzelle fehlen fast gänzlich. Am Rande der Herde findet sich eine Reihe von Plasmazellen. Dagegen fällt aber eine große Menge von Riesenzellen auf. Diese zeigen starke Unterschiede in ihrer Größe, von ganz kleinen bis zu enorm großen. Die zahlreichen Kerne nehmen oft die ganze Peripherie des Protoplasmas der Zelle ein oder sind im Centrum desselben zu einem dichten Haufen gelagert. Ihr Aussehen gleicht vollkommen den Fremdkörperriesenzellen. Die Anhäufung dieser Zellen findet sich namentlich in der Mitte des Infiltrates, hier von einem dichten Lymphocytenwall umgeben, aber auch abseits davon liegen sie in Gruppen, nur von spärlichen Lymphocyten

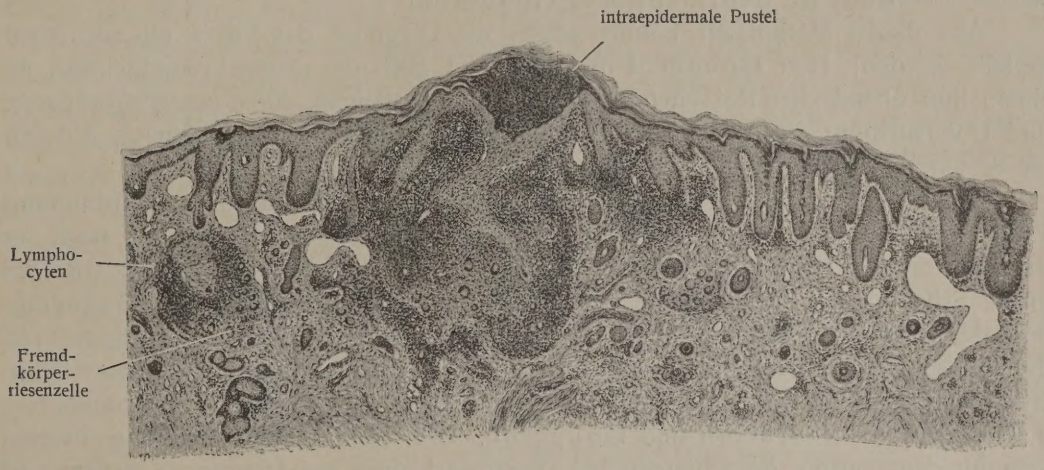

begleitet. In den stärksten Zellanhäufungen, so namentlich im Centrum des Schnittes, bemerkt man auch nekrotische Partien, die von zugrunde gegangenen Teilen der Epidermis herrühren. Reste eines Lanugohaares mit noch erkennbarer innerer Wurzelscheide sind hier auffindbar. Sonst scheinen Haare und Talgdrüsen noch erhalten.

Eine Färbung auf Pilze selbst mit protrahierter Gramfärbung ergab einen negativen Befund.

Aus einer geschlossenen Pustel wurde der Eiter auf vier Röhrchen, die mit dem nach Sabourauds Vorschrift hergestellten Maltoseagar beschickt waren, geimpft. In allen diesen Röhrchen wuchs ein Pilz in zahlreicher Menge, u. zw. in Reinkultur ohne jegliche Beimengung eines anderen Organismus. Er hatte überall das gleiche charakteristische Aussehen. Ungefähr am 4. Tage entwickelten sich viele isoliert stehende Kolonien, die schmutzigweiße oder dunkelbraune Pünktchen darstellten; dieselben wuchsen ziemlich rasch, wurden halbkugelig und nahmen sehr bald einen schwarzbraunen Farbenton an. Einzelne Kolonien, welche am Rande des Maltoseagars aufgegangen waren und sich an der Glasfläche entwickelt hatten, blieben in ihrer Größe gegenüber den auf dem Maltoseagar zur Entwicklung gekommenen stark zurück, zeigten aber sehr deutlich lange, bräunlichweiße Ausläufer. Diese Kolonien erinnerten

durch ihr Aussehen sehr an einen Stern mit erhabenem Centrum und radiär verzweigtem Strahlenkranz — ein Aussehen, das auch Vuillemin zur Benennung des Pilzes Hemispora stellata veranlaßte. Diese radiären Ausläufer traten dann, wenn auch in geringerem Ausmaße, an den anderen Kolonien auf. Dann traten die einzelnen Kolonien häufig zusammen, die Oberfläche wurde dann höckerig oder bildete eine von tiefen Streifen durchzogene Fläche. Der Farbenton wurde immer mehr rostfarben und die Oberfläche zeigte ein fein bestäubtes Aussehen. Charakteristisch war es nun, daß bei dem Versuche, diesen Pilz behufs Überimpfung oder behufs Herstellung einer Aufschwemmung für die Complementfixation zu übertragen, er sich äußerst fest an dem Agar haftend erwies und der Nährboden sich schwärzlich verfärbt zeigte. Auch trat nach Entfernung des rostfarbenen Belages die glatte, schwarze Oberfläche des Pilzes deutlich zutage.

„Die grobe Fältelung, die schwarze Farbe, der rostfarbene, staubähnliche Belag, der radiäre Strahlenkranz sind die hervorstechendsten Merkmale von Hemispora stellata“ schreiben de Beurmann und Gougerot.

Aus diesen Merkmalen konnte schon die Diagnose des Pilzes mit Sicherheit gestellt werden; Herr Gougerot in Paris hatte auch die große Freundlichkeit, an einem ihm übersandten Röhrchen die Diagnose zu bestätigen. Auch Ausstrichpräparate und Untersuchung im hängenden Tropfen ergaben den von den früheren Autoren für diesen Pilz beschriebenen charakteristischen Befund.

Das Serum des Patienten agglutinierte seine eigene Kultur in der Verdünnung 1 : 50, während die Gruppenreaktion für das Sporotrichum Baurmanni noch in der Verdünnung 1 : 500 zu konstatieren war. Für die Hemispora besteht aber die große Schwierigkeit, eine gleichmäßige Aufschwemmung herzustellen. Die Agglutination der eigenen Hemisporasporen durch das Serum eines Hemisporapatienten ist deshalb schwer zu beurteilen, weil man nicht leicht ein homogenes Sporenfiltrat erhält und aus diesem Grunde der Häufchenbildung keine allzu große Bedeutung beimessen darf (de Beurmann und Gougerot). Die Bordetsche Complementfixation war mit dem Serum des Patienten bei Gegenwart eines aus Hemispora stellata und Sporotrichum Beurmanni hergestellten Antigens negativ.

Sind wir nun aber auch zu der Annahme berechtigt, in unserem Falle den gefundenen Pilz als Krankheitserreger anzunehmen?

Gougerot und Caraven haben schon darauf hingewiesen, daß in dieser Hinsicht ein Irrtum leicht möglich ist.

„Es genügt nicht, durch Kultur die Anwesenheit einer Hemispora stellata nachgewiesen zu haben, um die betreffende Läsion als eine durch Hemispora bedingte auffassen zu können. Dieser Parasit scheint in der Natur ziemlich verbreitet zu sein. Bonjean fand ihn im Pariser Wasser, Binot in der Luft und im Gletscherwasser des Montblanc. Der Pilz kommt leicht auf Geschwüren zur Entwicklung, die er nicht verursacht hat. Borell und Pinoy züchteten ihn aus Vaccinepusteln des Kalbes und Frl. Tour weist ihn in Pityriasisschuppen nach. Man muß mit allen technischen Kautelen den Eiter eines geschlossenen Abscesses verimpfen und in allen infizierten Röhrchen müssen zahlreiche Kolonien von Hemispora in Reinkultur aufgegangen sein, wenn die Fehldiagnose einer Hemispora vermieden werden soll. Eine Hemispora, bei welcher nur in einem einzigen Röhrchen ein oder zwei Kolonien gewachsen sind, eine Hemispora, bei welcher in offenen, oberflächlichen Ulcerationen

Hemispora nachgewiesen wurde, muß immerhin etwas skeptisch aufgefaßt werden und in solchen Fällen besteht die Möglicheit einer akzidentellen Mischinfektion mit Hemispora. Nur der Nachweis specifischer Agglutination und eines specifischen Amboceptors im Serum des Patienten, welcher ja so leicht durch Sporoagglutination, Complementfixation und Kofixation zu erbringen ist, wird jeden Zweifel beseitigen.

Auch in der Diskussion in der Wiener Dermatologischen Gesellschaft, die sich an die Demonstration des Patienten anschloß, hat Müller darauf aufmerksam gemacht, daß man bei Comedonen sehr häufig blastomycetenähnliche Bakterien findet. Es muß daher daran gedacht werden, daß es sich um sekundäre saprophytische Vorgänge handeln könnte.

In unserem Falle konnten von den Bedingungen, die Gougerot und Caraven stellen, alle, mit Ausnahme der Complementfixation, erfüllt werden. Die Kulturen entstammten einer geschlossenen Pustel, wuchsen in allen Röhrchen in Reinkultur ohne irgend eine andere Bakterienart zu ergeben. Der Sporoagglutinationsversuch war mit einem Sporotrichum Beurmanni noch 1:500, mit den Sporen der Hemispora noch bis 1:50 ausführbar. Specifische Amboceptoren mittels der Bordetschen Complementfixation nachzuweisen, gelang aber nicht. In den drei bisher beobachteten Fällen dieser Erkrankung wurde dieser Nachweis auch nur in einem Falle, bei dem Patienten Gougerot und Caravens, durchgeführt. Auch in anderen Fällen verwandter Pilzkrankheit war diese Reaktion manchmal negativ. Jeanselme und Chevalier berichten über eine Lymphangitis gummosa, die durch ein Sporotrichum hervorgerufen war, mit negativer Komplementfixation nach Widal und Abrami.

Dagegen kann der von uns erhobene histologische Befund zur Unterstützung, die Frage im positiven Sinne zu entscheiden, herangezogen werden. Wenn es auch nicht gelang, den Pilz im Schnitte nachzuweisen, so erinnert doch das Aussehen sehr an die Bilder, die durch das Sporotrichum Beurmanni hervorgerufen werden. Auch bei diesem gelingt der Pilznachweis, wenigstens beim Menschen, nicht oder nur sehr selten. Charakteristisch im histologischen Bilde erscheint aber die vielfach betonte Kombination von chronischem Granulationsgewebe und sonst entzündlichen Vorgängen.

Ganz ähnliche histologische Befunde werden auch von denjenigen Autoren gemeldet, die bei der Hemisporose ihre Untersuchungen vornehmen konnten.

Das vielfache Vorkommen von Riesenzellen mit Kernen, die die ganze Peripherie einnahmen oder central angehäuft erschienen, und die häufig ganz enorme Größe darboten, erinnerte in unserem Falle ganz an die Bilder, wie sie Fremdkörper bei chronischer Reizung hervorbringen, die Pusteln vor allem und die Lymphocytenanhäufung bei dem Fehlen von Epitheloidzellen zeigten den entzündlichen Charakter der Affektion an.

Wir glauben daher zum Schlusse annehmen zu können, daß auch die Hemispora stellata in ähnlicher Weise, wie das Sporotrichum Beurmanni, imstande ist, eine Hautaffektion zu erzeugen; sind uns aber dabei wohlbewußt, daß die Spärlichkeit der gemeldeten Fälle bei der ätiologischen Einreihung immerhin noch zur Vorsicht mahnt.

59.
SCHRAMEK UND WEIDENFELD
Hemisporosis cutis.

Verlag von Urban & Schwarzenberg in Berlin u. Wien.

Atrophia cutis cum hyperkeratosi symmetrica palmare et plantare.

Von Dr. H. Sowade, 1. Assistenten der Poliklinik.

Aus der Dermatologischen Universitäts-Poliklinik in Halle a. S. (Direktor: Prof. Dr. C. Grouven).

Tab. L, Fig. 60.

Auf der 82. Versammlung deutscher Naturforscher und Ärzte in Königsberg demonstrierte ich die Moulagen des nachstehend beschriebenen Falles von Hautatrophie, der wegen einer Reihe klinischer Eigentümlichkeiten eine Sonderstellung beansprucht.

Anamnese: Es handelt sich um ein 7jähriges Bauernkind, das im Sommer 1910 in die Dermatologische Poliklinik in Halle gebracht wurde. Die Eltern des Kindes sind 22 Jahre verheiratet, die Mutter hat 5 normale Schwangerschaften durchgemacht und die Patientin als letztes Kind geboren. Ein Kind starb mit 6 Monaten an Brechdurchfall, eins mit 1 Jahr an Diphtherie. Während der letzten beiden Wochenbetten litt die Mutter angeblich an einem trockenen, schuppenden Ausschlag im Gesicht (fleckförmiges Ekzem auf seborrhoischer Basis?). Hautkrankheiten sollen sonst bei den Blutsverwandten des Kindes niemals vorgekommen sein. Die Geschwister des Großvaters mütterlicherseits sind an Schwindsucht gestorben. Die Patientin war von Geburt an schwächlich und hat sich, trotzdem sie mit der Brust ernährt wurde, nur schlecht entwickelt; mit $1^1/_2$ Jahren wog sie 5 *kg*. Die Veränderungen der Haut sollen bereits $^1/_2$ Jahr nach der Geburt begonnen haben. Damals zeigten sich zu gleicher Zeit an Vorderarmen, Unterschenkeln und im Gesicht einzelne bläulichrote Flecke und Streifen, die im Laufe der Jahre größer und zahlreicher wurden. Mit $1^1/_2$ Jahren bemerkten die Eltern einzelne warzenähnliche Wucherungen auf Flachhänden und Fußsohlen, die sich allmählich zu ihrer jetzigen Ausdehnung entwickelten. Ärztlich wurde das Kind für rachitisch erklärt und mit Lebertran behandelt.

Status praesens: Es handelt sich um ein zierlich gebautes Mädchen in mäßigem Ernährungszustand mit sehr schwach entwickelter und schlaffer Muskulatur, die sichtbaren Schleimhäute sind blaß. Keine Degenerationsmerkmale, innere Organe und Nervensystem ohne nachweisbare Veränderungen. Urin frei von Eiweiß und Zucker. Die Haut des Stammes zeigt einen gelblichbraunen Farbton, der in der Gegend des Gürtels dunkler ist als auf der übrigen Rumpfhaut. Hierselbst sind jedoch hellere, bis pfennigstückgroße unregelmäßig begrenzte Inseln eingestreut, die allmählich in den Grundton der Hautfarbe übergehen. Die Haut des oberen Rückens und der Brust hat ein helleres Kolorit mit einzelnen dunkleren, bräunlichen Flecken, die ebenfalls bis pfenniggroß und unregelmäßig begrenzt sind. Rechts der Wirbel-

säule, in Höhe des 10. Brustwirbels befindet sich ein 3 *cm* langer, $1^1/_2$ *cm* breiter Naevus pigmentosus von gelbbraunem Farbton.

Der eigentliche Krankheitsprozeß hat das Gesicht sowie die oberen und unteren Extremitäten einschließlich beider Gesäßhälften ergriffen.

Das Gesicht ist in toto befallen. Eine aufgehobene Hautfalte der Wange ist nicht auffallend dünn, da das Fettpolster, wie auch an den übrigen befallenen Körperstellen, als solches deutlich vorhanden ist. Follikelmündungen sind nicht zu erkennen, Augenbrauen und Cilien fehlen vollkommen. Das Haupthaar steht dünn, ist hellblond, die einzelnen Haare sind außerordentlich fein. Der Prozeß reicht über den Unterkieferrand nach abwärts auf den Hals bis zur Höhe des Zungenbeins. Das Aussehen des Gesichtes ist fleckig, es wechseln hochrote bis livide Flecke und feinste Streifen mit porzellanweißen und weißlichgrauen Flecken ab. Die Größe der Flecke schwankt von Stecknadelkopf- bis Linsengröße. Die hochroten Flecke zeigen besonders auf den Wangen baumartig verästelte, feinste Äderchen (Teleangiektasien), auch sind sie gegen das allgemeine Hautniveau etwas eingesunken. Auf Stirn, Nase, äußerstem Teil der Wangen und der Unterkiefergegend ist das Aussehen der Haut ein mehr netzförmiges, wobei sich die Schlingen des Netzes als rote, bald eingesunkene, bald im Niveau der Haut liegende, bald etwas erhabene, schmale Streifen präsentieren. Die von den roten Maschen eingerahmten Felder sind grauweiß, von deutlich atrophischem Aussehen. Ähnliche Veränderungen wie das Gesicht zeigt die Vorderseite beider Ohrmuscheln, die Helix ist in toto von lividrotem Aussehen. Die Rückseite der Ohrmuscheln sowie der Nacken zeigen keine deutlichen Veränderungen. Die Haut ist trocken, dabei glänzend und glatt. Zwischen zwei Fingern schiebt sie sich in kleinste Fältchen zusammen und sieht schließlich „wie zerknittertes Zigarettenpapier" aus. An den Mundwinkeln zeigt die Haut am Übergang ins Lippenrot ein fleckiges, weißlichgraues Aussehen. Mund- und Rachenschleimhaut ist frei.

An den oberen Extremitäten sind besonders Hände und Vorderarme befallen, die Streckseite mehr als die Beugeseite. Auf den Oberarmen tritt mehr ein netzförmiges Bild zutage, während auf Handrücken und Vorderarmen größere blaurote Flecke mit spärlich eingesprengten, kleineren, helleren Inseln zu sehen sind. Die Haut zeigt hier im übrigen dieselbe Beschaffenheit wie im Gesicht.

An den unteren Gliedmaßen finden sich analoge Veränderungen; Oberschenkel und Gesäßhälften vornehmlich mit netzförmig angeordneten feinen rötlichen Streifen, Unterschenkel und Füße mit vornehmlich größeren blauroten Flecken. Die Haut über den Fußgelenken und in den Kniekehlen ist jedoch auffallend wenig ergriffen, so daß sie fast normal erscheint. Auf der linken Wade z. Z. ein kleinhandtellergroßer trockenschuppender Ekzemherd. Im übrigen zeigt die erkrankte Haut nirgend Schuppenbildung, dagegen finden sich an Händen und Füßen ausgedehnte Hyperkeratosen. Diese sind vollkommen symmetrisch angeordnet. An den Händen nehmen sie die Beugeseite von Mittel-, Ringfinger und Daumen, Radialseite der Zeigefinger und Ulnarseite der kleinen Finger sowie die Gelenklinie auf der Beugeseite der Handgelenke ein. Sie präsentieren sich als streifenförmige, unregelmäßige, schmutziggraue Hornleisten, die entsprechend den Gelenklinien tiefe Einschnitte haben; über den Handgelenken stellen sie sich mehr als warzenähnliche Gebilde bis zu $2^1/_2$ *mm* Höhe dar, teilweise einzeln, teilweise in Gruppen stehend. Auch in den Handflächen selbst finden sich flache, warzenähnliche, einzeln stehende Hyperkeratosen,

ebenso einzelne auf der Streckseite der Finger über den Phalangealgelenken. Die Hyperkeratosen der Fußsohlen ziehen als Leiste mit tiefen Einschnitten über die mit dem Boden beim Gehen in Berührung kommenden Stellen hin, nehmen die Fersen in toto als dicke, stark zerklüftete Auflagerung ein und setzen sich wieder als Leiste mit tiefen Einschnitten auf die Gegend der Achillessehnen bis zur Höhe der Knöchel fort. Einzelne warzenförmige Hyperkeratosen auf der Streckseite der Zehen und an der Außenseite der rechten kleinen Zehe, flache, rundliche, einzelnstehende Hyperkeratosen auf der Haut der Fußgewölbe. Finger- und Zehennägel sind intakt. Sensibilitätsstörungen der erkrankten Hautpartien sind nicht nachweisbar. Schweißsekretion findet statt, sogar — nach Angabe der Eltern — sehr leicht und ausgiebig.

Das Krankheitsbild ist während der Beobachtungszeit unverändert geblieben.

Ich habe keine Bedenken, diesen Fall der Gruppe der sog. progressiven idiopathischen Hautatrophien anzugliedern, trotzdem er von den bisher beschriebenen derartigen Fällen in manchen Punkten abweicht.

Zunächst liegt etwas Ungewöhnliches in dem frühzeitigen Beginn der Hauterkrankung. Ich habe in der Literatur, soweit sie mir zugängig war, keinen Fall erwähnt gefunden, bei dem das Leiden schon im ersten Lebensjahr begann, vielmehr betraf es meist Leute in mittleren und höheren Lebensjahren.

Eine gewisse äußere Ähnlichkeit hat der beschriebene Fall in mancher Beziehung mit Jacobis „Poikilodermia atrophicans vascularis[1])“ und mit Zinssers „Atrophia reticularis cum pigmentatione etc.[2])“, namentlich beim Vergleich der verschiedenen Moulagenbilder — ich meine bezüglich des netzförmigen Aussehens der Dermatose.

Die Ähnlichkeiten gehen jedoch bei genauerer Betrachtung zum großen Teil verloren. In unserem wie in Jacobis Fall fleckförmige atrophische Hautbezirke, umgeben von hyperämischen Netzmaschen, aber bei unserem Fall keine ödematösen Partien, keine deutlichen Pigmentierungen der Maschen, vor allen Dingen nicht die für Jacobis Fall so charakteristischen, als rotbraune Punkte in den atrophischen Stellen hervortretenden Follikel, die bei unserer Patientin überhaupt nicht zu erkennen sind. Netzförmige Atrophie und netzförmige Pigmentierungen umgeben in Zinssers Fall Inseln von normaler Haut, während in Jacobis und in unserem Fall die Felder im Netzwerk ausgesprochen atrophische Hautbezirke sind. Gewisse leukoplakische Veränderungen der Mund-, bzw. Lippenschleimhaut sind allen diesen zitierten Fällen eigentümlich, dagegen zeigen sie wiederum erhebliche Abweichungen im Verhalten der Nägel, insofern, als in Zinssers Fällen schwere trophische Störungen vorlagen, während in Jacobis und unserem Fall keine deutlichen Abweichungen von der Norm konstatiert werden konnten.

Was unseren Fall nun aber noch besonders bemerkenswert macht, sind die ausgedehnten symmetrischen Hyperkeratosen an Händen und Füßen. Als ob die atrophische, durch äußere Einwirkungen besonders gefährdete Haut einen Schutzwall aufzuführen genötigt ist, finden wir auf den Fußsohlen, hauptsächlich an den mit dem Boden beim Gehen in Berührung kommenden Stellen, sowie an den Händen an den bei den täglichen Hantierungen am meisten äußerem Drucke ausgesetzten Hautbezirken ganz ungewöhnlich ausgebildete Hyperkeratosen, von denen

[1]) Ikonographia dermatologica. Fasc. III, Tab. XIX, Fig. 23.

[2]) Ikonographia dermatologica. Fasc. V, Tab. XLIII, Fig. 51.

wir durch die Eltern erfahren, daß sie sich entwickelten, als das Kind zu laufen und sich mit der Außenwelt zu beschäftigen begann.

Die histologische Untersuchung eines an der Außenseite des rechten Unterschenkels exzidierten Hautstückchens ergab im wesentlichen den Befund, wie er meist bei der sog. progressiven idiopathischen Hautatrophie erhoben wird. Färbung nach v. Gieson, mit Alauncarmin, auf elastische Fasern nach Weigert und nach Unna-Tänzer: Abgesehen von Verdickung und Auffaserung der Hornschicht und Verstrichensein der Retezapfen, weist die Epidermis keine Veränderungen auf, das ausgeglichene Stratum papillare zeigt neben atrophischen Veränderungen teils diffuse, teils streifige und herdförmige zellige Infiltrationen, auch im Stratum reticulare corii finden sich Infiltrationsherde um die erweiterten Gefäße, ebenso sind die spärlichen und teilweise zu grunde gegangenen Knäueldrüsen von zelliger Infiltration durchsetzt, während Follikel und Talgdrüsen fehlen. Die pars papillaris setzt sich aus straffen Bindegewebszügen zusammen, in denen nur noch Reste elastischer Fasern zu finden sind, während im Stratum reticulare Kollagen und elastische Fasern verdickt und gequollen erscheinen.

Wenn auch dieses Ergebnis der mikroskopischen Untersuchung keinen besonderen Aufschluß über die Eigentümlichkeiten unseres Falles erbrachte, so ist es doch ein Beitrag zur Auffassung von dem Wesen der sog. „progressiven idiopathischen Hautatrophie", insofern, als es sich auch hier gezeigt hat, daß Entzündungserscheinungen, wenn auch minimaler Intensität, stets nachweisbar sind und deshalb von einem idiopathischen Charakter dieses Leidens eigentlich nicht zu reden ist.

60.

H. SOWADE

Atrophia cutis cum hyperkeratosi symmetrica palmare et plantare.

Verlag von Urban & Schwarzenberg in Berlin u. Wien.

Granuloma multiplex benignum (tuberculoïdes).

Das multiple benigne Sarkoid der Haut und seine Beziehungen zur Tuberkulose.

Von Dr. R. Wolfheim, Spezialarzt für Hautleiden in Erfurt, früher Assistent der Klinik.

Aus der Königlichen Dermatologischen Universitätsklinik zu Breslau (Direktor Geheimer Medizinalrat Prof. Dr. A. Neisser).

Tab. LI, Fig. 61, 62.

Seitdem Boeck im Jahre 1899 sein „multiples benignes Sarkoid“ beschrieb, ist eine nicht sehr große Anzahl dahin gehöriger Fälle bekannt geworden. Boeck selbst verfügt nach seiner letzten Publikation (1905) über 10 selbst und 4 anderweitig beobachtete Fälle. Seit der Zusammenstellung von Winkler (1905), die 17 Fälle umfaßt und sich nur teilweise mit der Boeckschen Statistik deckt, haben Halkin, Morosow, Terebinsky, Opificius, Pollitzer und Mazza weitere Beobachtungen veröffentlicht. Während das klinische Bild der einzelnen Fälle in ziemlich weiten Grenzen schwankt und sich in drei Formen, die großknotige, die kleinknotige und die diffus infiltrierte, trennen läßt, glaubt Boeck nach dem eigentümlich cyclischen Verlaufe der Affektion und ihrer prompten Beeinflussung durch Arsen wie nach dem stets wiederkehrenden, höchst eigenartigen histologischen Befunde das Krankheitsbild gegenüber ähnlichen sicher abgrenzen zu können. Ganz und gar strittig aber ist bis heute die Stellung der Boeckschen Sarkoide im ätiologischen System der Hauterkrankungen geblieben. Nicht bloß die einzelnen Beobachter sind dabei durchaus verschiedener Meinung, sondern gerade die gründlichsten Kenner der Affektion, Boeck und Darier, haben im Laufe der Zeit ihre Ansicht gewandelt: Die einen rechnen sie zur Tuberkulose, die anderen zu den Tuberkuliden, noch andere fassen sie als eine Krankheit sui generis parallel zu Lepra und Tuberkulose auf oder suchen sie mit dem Lupus pernio und manchen als Erythema induratum beschriebenen Fällen als „selbständige chronische, wahrscheinlich infektiöse Granulome“ (Zieler) zu vereinigen. Jedenfalls betonen die Untersucher immer wieder die außerordentliche Ähnlichkeit, ja oft völlige Übereinstimmung des histologischen Bildes mit dem beim Erythema induratum und beim Lupus pernio, während die klinische Verschiedenheit und der eigentlich stets negative Ausfall der Tuberkulinreaktion eine bestimmte Gruppierung innerhalb oder außerhalb der tuberkulösen Hauterkrankungen bisher nicht ermöglichen. Dieser Unsicherheit gibt Jadassohn auch Ausdruck, indem er seine Zusammenfassung über die Sarkoide mit den Worten schließt: „Wir müssen uns daran gewöhnen, daß wir einerseits auf Tuberkulose fahnden, wo ihr histologisches Bild fehlt, andererseits sie bezweifeln, wo andere Zeichen fehlen, auch wenn die Histologie für sie zu sprechen scheint“.

Da jeder genau untersuchte Fall imstande ist, zur Klärung dieser Fragen beizusteuern, möchte ich die Geschichte eines von mir beobachteten Kranken mitteilen, den Zieler in seinen Untersuchungen über den Lupus pernio bereits kurz zitiert hat.

1. Klinik.

Artur W., 12 Jahre alt, stammt von gesunden Eltern und soll als Kind stets gesund gewesen sein, bis vor etwa 2 Jahren eine Schwellung der Halslymphdrüsen auftrat, die auf Arsenbehandlung und Salbenanwendung zurückging. Auch jetzt fühlt sich der Junge ganz gesund, leidet weder an Husten noch an Nachtschweißen; nur tritt dann und wann an der linken Brustseite geringes Seitenstechen auf. Die Hauterkrankung begann vor einem halben Jahre mit dem allmählichen Auftreten des Herdes an der linken Wange, ohne daß subjektive Beschwerden, auch bei Druck, damit verbunden waren. Vor etwa 4 Monaten kamen die Flecken an der rechten Wange in derselben Weise zum Vorschein, vor 8 Wochen die Herde am rechten Oberarm und an beiden Fußsohlen. Über Wachstum oder bisherige Veränderungen der Herde sind genauere Angaben nicht zu erhalten.

Status praesens: Etwas blaß aussehender, aber kräftiger Junge in gutem Ernährungszustande ($34^1/_2$ *kg* Gewicht). Die körperliche Untersuchung ergibt völlig normalen Befund; speziell über den Lungen hört man das gewöhnliche puerile, leicht verschärfte Inspirium ohne irgendwelche Nebengeräusche.

Die verschiedenen Gruppen der Halsdrüsen sind als multiple, derbe, erbsen- bis bohnengroße Knoten zu fühlen, ebenso die Achsel- und Leistendrüsen in etwas geringerem Maße; irgendwie erhebliche Drüsenschwellungen bestehen nirgends.

An der linken Wange, etwa 2 *cm* vom Kieferwinkel entfernt, befindet sich ein markstückgroßer Herd von mattbrauner Farbe und annähernd fünfeckiger Gestalt, der sich kaum über das Hautniveau erhebt und bei Fingerdruck etwas derber als die Haut der gesunden Umgebung erscheint. Sein Centrum ist mehr gleichmäßig und etwas heller gefärbt, in der Peripherie bemerkt man eine Reihe mohn- bis hirsekorngroßer, braunroter, leicht hervorragender rundlicher Knötchen, die auf Druck abblassen, ohne zu verschwinden. Durch ihre unscharfe Abgrenzung und ihren bei Glasdruck mehr braunen Farbenton erscheinen sie anders als gewöhnliche Lupusknötchen; auch gelingt es niemals, sie, gleich diesen, mittels einer dünnen Sonde leicht anzubohren. Im centralen Anteil des anämisierten Herdes sind bei genauer Betrachtung ebenfalls eine Reihe kleinster, fast punktförmig erscheinender, in der Cutis liegender, schwach gelblichbrauner Knötchen zu sehen, ferner eine feine, staubförmige Tüpfelung und vereinzelte feine Teleangiektasien, die den Herd im kalten Zimmer etwas bläulich erscheinen lassen.

Zwei isolierte, aus wenigen Knötchen konfluierte, reichlich linsengroße Herde von gleichem Aussehen, finden sich 1 *cm* oberhalb der eben beschriebenen und 2 *cm* vor dem Eingang des linken Ohres.

Die rechte Wange zeigt drei kleinere längliche, leicht prominente Herde, die mit ihrem Längendurchmesser hauptsächlich parallel dem horizontalen Unterkieferast sich anordnen. Ihre Farbe ist rotbraun, auf Druck treten einige kleine gelblichbraune Knötchen hervor.

An der Streckseite des rechten Oberarmes, dessen Haut im allgemeinen neben einer geringen Xerodermie eine ausgesprochene Keratosis follicularis aufweist, finden sich zwei linsengroße, halbkuglig vorgewölbte, in der Cutis sitzende Knoten mit fast unveränderter Oberfläche, die sich mäßig derb anfühlen und einen mattgelbbraunen Farbenton haben. Anämisiert man den Knoten durch Druck, so lassen sich darin keine „Lupusknötchen" nachweisen.

Je eine kleinlinsengroße, bräunlichrote, flache, unregelmäßig begrenzte Efflorescenz, die in ihren Einzelheiten den Wangenherden gleicht, lokalisiert sich an der Streckseite beider Kniegelenke.

An beiden Fußsohlen finden sich, rechts mehr als links, zahlreiche plattenförmig vorspringende, livid verfärbte, rundliche, pfennig- bis markstückgroße Herde, die teils einzeln stehen, teils aneinander grenzen und zum Teil schon konfluieren. Rechterseits sitzen sie an der eigentlichen Fußsohle und in der Fersengegend, links hauptsächlich entsprechend dem äußeren Fußrand. Auf Druck sind keine Knötchen nachweisbar, im übrigen entsprechen sie den Wangenherden.

Eine Untersuchung und Zählung des Blutbildes ergibt keine wesentliche Abweichung von der Norm.

Das Ganze ähnelt auf den ersten Blick ungemein dem Bilde eines miliaren Lupus vulgaris, doch erscheinen die undeutliche Begrenzung der Knötchen, die Gefäßerweiterungen und die staubförmige

Tüpfelung als etwas nicht dahin Gehöriges; differential diagnostische Erwägungen führen deshalb rasch zur Annahme eines „benignen Hautsarkoids".

Eine zur Klärung der Diagnose erfolgte Injektion von $^1/_{10}$ *mg* Alttuberkulin Koch ergibt weder eine lokale noch allgemeine Reaktion. Auch die Injektionsstelle bleibt völlig reaktionslos. Eine nach 4 Tagen wiederholte Injektion von $^1/_2$ *mg* A. T. verläuft ebenso negativ. Nach einer Injektion von 1 *mg* A. T. ist am nächsten Tage die Höchsttemperatur 37°, am übernächsten 37·4°. Eine lokale Rötung, auch geringsten Grades, erfolgt nicht; nur die Injektionsstelle erscheint etwas schmerzhaft. Nach einer Injektion von 3 *mg* A. T. erfolgt endlich eine Allgemeinreaktion mit einer Höchsttemperatur von 38·4°; eine lokale Reaktion ist nicht mehr festzustellen, weil die Herde inzwischen exzidiert oder mit Licht behandelt sind. Die Injektionsstelle ist schmerzhaft und leicht geschwollen.

Eine daneben vorgenommene Hautreaktion nach von Pirquet mit verdünntem Tuberkulin hat eine leichte Rötung zur Folge, die einen schwach positiven Ausfall der Reaktion beweist.

Auf Grund unserer guten Erfahrungen mit der Lichtbehandlung des Lupus pernio wurden die meisten Herde einer Bestrahlung mit der Finsen-Reyn-Lampe, der Rest einer Behandlung mit der Quarzlampe unterworfen. Dabei wurde jede Stelle 2—3mal nach Finsen 70—90 Minuten, bzw. mit Quarzblaulicht anliegend 25 Minuten bestrahlt. Nur zwei Herde am rechten Oberarm und über der rechten Kniescheibe wurden zwecks Verimpfung im Tierversuch, zwei weitere Herde an der rechten Wange und der rechten Fußsohle zur histologischen Untersuchung mit dem Messer entfernt. Der Erfolg der Lichtbehandlung war derart, daß nach Abklingen der reaktiven Entzündung nur noch eine leichte Rötung und Schuppung der behandelten Hautstellen, nirgends aber sichtbare Reste des Krankheitsprozesses nachzuweisen waren.

Als sich 6 Wochen später der Patient poliklinisch vorstellte, waren an den meisten Herden Rezidive aufgetreten, so daß wieder überall die kleinen peripheren Knötchen zum Vorschein kamen; nur waren sie, zumal an der linken Wange, weniger deutlich und kleiner. Die Excisionsstellen dagegen waren rezidivfrei geblieben. Es erfolgte abermals eine Bestrahlung mit der Finsenlampe, nach deren Beendigung der Junge entlassen wurde, unter gleichzeitiger Verordnung von Solut. Fowleri, die er in steigenden Dosen nehmen sollte. Leider ließ sich das Ergebnis dieser veränderten Behandlung nicht verfolgen, da der Patient trotz wiederholter Aufforderung und Nachforschung nicht mehr zu einer Vorstellung zu veranlassen war.

II. Tierversuche.

Zwei der exzidierten Herde wurden aseptisch zu einem gleichmäßigen Brei verrieben, der, mit physiologischer Kochsalzlösung verdünnt, auf zwei Meerschweinchen überimpft wurde; dem einen wurden 2 *cm*³ der Aufschwemmung in die Bauchhöhle injiziert, dem andern nach einem jüngst empfohlenen, angeblich noch zuverlässigeren Verfahren je 1 *cm*³ beiderseits in die Gegend der Leistendrüsen gespritzt.

Das intraperitoneal geimpfte Tier war nach $2^1/_2$ Monaten völlig mobil und erlag plötzlich innerhalb eines Tages einem Darmkatarrh; bei der Sektion erwiesen sich sämtliche Organe frei von Tuberkulose.

Das andere Tier blieb ebenfalls gesund. Nachdem zunächst innerhalb weniger Tage eine leichte reaktive Schwellung der Leistendrüsen aufgetreten war, die ebenso rasch wieder ablief, wurden die Drüsen der einen Seite exzidiert und, zu einem Brei verrieben, in die Bauchhöhle eines dritten Meerschweinchens verimpft. Die Drüsen der anderen Leiste wurden nach weiteren 4 Wochen exzidiert und erwiesen sich histologisch völlig frei von Tuberkulose. Das Tier wurde später auch noch getötet und war gesund.

Das dritte Meerschweinchen starb plötzlich 3 Wochen nach der Impfung; Tuberkulose war bei der Sektion nirgend nachweisbar.

III. Histologie.

Die zur mikroskopischen Untersuchung bestimmten Stücke wurden teils in Formalin, teils in Sublimat-Pikrinsäure fixiert, in Alkohol-Cedernöl-Ligroin gehärtet und in Paraffin eingebettet. Gefärbt wurde mit polychromem Methylenblau, nach v. Gieson, nach Pappenheim, auf elastische Fasern nach Weigert mit Lithioncarminvorfärbung und auf Tuberkelbacillen nach Much mit verschiedenen Modifikationen (Schmorl, Technik. 1901, p. 131).

Beide in Serien untersuchte Herde ergaben folgendes einheitliche Bild: Solange die Neubildung in der Tiefe bleibt, ist die Epidermis unverändert; ihre Schichten zeigen normale Breite und Bauart.

Wo aber die Tumormassen in breiter Ausdehnung die oberen Schichten der Cutis und den Papillarkörper ausfüllen und von der Hautoberfläche eigentlich nur noch durch die Epidermis getrennt sind, ist diese bis auf mehr als die Hälfte ihrer normalen Breite verschmälert. Dabei verstreichen die Papillen fast völlig unter dem Drucke der von unten herandrängenden Neubildung, ohne daß sich die Zeichnung der einzelnen Epidermisschichten, die alle gleichmäßig an der Verschmälerung beteiligt sind, irgendwie verwischt.

Eine entzündliche Reaktion fehlt dabei vollkommen, nur ganz vereinzelte Wanderzellen, wie sie auch normalerweise vorkommen, finden sich in der Epithelschicht.

Dagegen ist die Cutis in ihrem ganzen Umfange Sitz der Geschwulstbildung. Jede Papille mit ihrem Gefäßbündel, jeder aus der Tiefe kommende Bindegewebsstrang, der Gefäße mit sich führt, ist von einem Infiltrat begleitet, das, je nachdem der Knoten in der Mitte oder am Rande getroffen wird, verschiedengradig auftritt; ebenso verhält sich die Umgebung der Haarbälge und Schweißdrüsen. Dieses Infiltrat setzt sich aus zweierlei Zellformen zusammen: einer schwach gefärbten größeren, protoplasmareichen, mit großem, bläschenförmigem Kern epitheloiden Charakters und einer dunkelgefärbten, protoplasmaärmeren, mit kleinen länglichen Kernen bindegewebigen Ursprungs. Mastzellen sind keineswegs vermehrt, Plasmazellen nur in verschwindender Menge zu finden. Außerordentlich auffallend, wie schon Boeck hervorhebt, ist sowohl hier als auch in den Tumormassen selbst, das fast völlige Fehlen von leukocythären Elementen; auch in der Umgebung der Geschwulst, etwa in Form eines Walles, finden sie sich nicht.

Der Geschwulstknoten selbst durchsetzt die Cutis und mit einzelnen Fortsätzen den Anfangsteil des darunter liegenden Fettgewebes in Form rundlicher Zellkomplexe, die, besonders in den tieferen Schichten der Cutis, das umgebende Bindegewebe mit scharfer Grenze auseinanderdrängen und so von einer Kapsel umgeben scheinen, obwohl sich nirgend eine Verdichtung oder gar konzentrische Schichtung des angrenzenden Bindegewebes nachweisen läßt. Nur da, wo der Tumor der Hautoberfläche am nächsten rückt und das Stratum papillare erreicht, wird ihre Abgrenzung immer weniger scharf und die Ausläufer dieser oberflächlichsten Teile der Neubildung stellen eben jene diffusen, dem Bindegewebsgerüst der Cutis folgenden Zellenansammlungen dar, die in den Papillen des Rete ihr Ende finden.

Im Ganzen erscheint also die Neubildung aus einer Reihe von Knötchen zusammengesetzt, die von den Bindegewebsbalken der Cutis und des subcutanen Fettes umfaßt werden; nur ihr Wachstum nach der Oberfläche erfolgt in Form weniger scharf begrenzter Zellstränge. Sicher beweist das histologische Bild, daß der Krankheitsprozeß in den tiefen Schichten der Cutis seinen Ursprung nimmt und von da zur Peripherie weiter wächst. Dieselben Zellformen, die die letzten Ausläufer der Neubildung im Rete Malpighii bilden, setzen auch die tiefer liegenden Knoten zusammen; dabei hat man den Eindruck, daß in den jüngeren Zellsträngen die kleinen bindegewebigen Zellen in der Mehrzahl sind, während in den centralen Teilen die epitheloiden Formen das Übergewicht haben. Weiterhin läßt sich feststellen, daß in den älteren Teilen der Neubildung die zuerst dichtgedrängten Zellmassen, zwischen denen feinste Bindegewebsendigungen kaum erkennbar sind, immer mehr rarefiziert und durch Bindegewebszellen mit sternförmigen Fortsätzen verdrängt werden (cf. Boeck). So bekommen die älteren Herde ein mehr lockeres Gefüge wie ein Netzwerk mit reichlichen Zelleinlagerungen, dessen Entstehung Boeck in seiner ersten englischen Mitteilung so ausgezeichnet beschreibt, daß darauf verwiesen werden kann.

Riesenzellenbildungen oder auch nur eine Gruppierung der epitheloiden Elemente, die als Ausgangspunkt solcher Langhansscher Zellen zu deuten wäre, wurden nirgends angetroffen, ebensowenig innerhalb der Tumormassen Pigment hämatogenen oder autochthonen Ursprungs.

Innerhalb dieser Zellhaufen liegen bald central, bald mehr am Rande Gefäße, die mit ihren perivasalen Scheiden den Ausgangspunkt der Neubildung darzustellen scheinen, während an den inneren Schichten der Gefäße erhebliche Abweichungen von der Norm nicht nachzuweisen sind; die Zellhaufen sind am dichtesten, und hier hauptsächlich die bindegewebigen kleinen Formen, um diese Gefäße angeordnet.

Elastische Fasern trifft man im Gegensatz zu Boeck im Bereiche der Geschwulstmassen überall in Form allerfeinster Verzweigungen in nicht unbeträchtlicher Menge; Fasern mittleren oder gröberen Kalibers aber finden sich nirgends, während das elastische Netz der gesunden Umgebung eine durchaus regelmäßige Anordnung und Verteilung zeigt. Die Anhangsgebilde der Haut: Haare, Talg- und Schweißdrüsen, sind nirgends durch die Neubildung in ihrem Wachstum gestört; Quer- und Längsschnitte

von Schweißdrüsen finden sich zahlreich zwischen und zuweilen in den Geschwulstmassen, deren Zellen mit Vorliebe ihrem Ausführungsgang an die Oberflüche folgen.

Das Suchen nach Tuberkelbacillen oder anderen Mikroorganismen – abgesehen von den regelmäßigen Bewohnern der Hornschicht – war in einer lückenlosen Serie von 200 Schnitten völlig vergebens.

IV. Epikrise.

Die Eigenart des klinischen Bildes gestaltete unsere differential-diagnostischen Erwägungen relativ einfach. Denn nachdem die Annahme eines Lupus vulgaris, die der erste Anblick außerordentlich nahelegte, auf Grund der in der Krankengeschichte betonten Erwägungen fallen gelassen war, konnte es sich eigentlich nur um eine multiple gutartige Geschwulstbildung handeln, wie sie als benignes Sarkoid von Boeck beschrieben ist. Immerhin ist die äußere Ähnlichkeit mit einem miliaren Lupus ganz außerordentlich auffallend, auffallender als in irgend einem der bisher beschriebenen Fälle der kleinpapulösen Form, zu der unser Fall doch gerechnet werden muß. So erhalten die mannigfachen Gründe, die Boeck in seiner letzten Veröffentlichung zu einer Namensänderung in „miliares benignes Hautlupoid" bestimmen, durch das klinische Bild unseres Falles scheinbar eine neue Stütze. Das histologische Bild, das sich in der Hauptsache mit Boecks Beschreibung deckt, hat die Diagnose bestätigt; leider ließ sich ein weiterer Beweis durch den Erfolg der Arsentherapie nicht erbringen, da der Patient sich vorzeitig der Beobachtung entzog.

So gesichert die Diagnose danach erscheinen muß, so unsicher bleibt die Antwort auf die Frage, wie der Fall ätiologisch aufzufassen ist. Ohne den Kontroversen in der bisherigen Literatur, die doch zu einer hinreichenden Klärung nicht geführt haben, ins einzelne nachzugehen, möchte ich mich – analog Halkin und Zieler – bei dem völlig negativen Ausfall der Tuberkulinreaktion, der histologischen Untersuchung und des Tierversuches gegen die Annahme eines tuberkulösen Prozesses aussprechen, wie ihn Boeck in seiner letzten Veröffentlichung für das Sarkoid annehmen will. Die Mannigfaltigkeit des klinischen Bildes bietet bei den bisher als Boecksche Sarkoide beschriebenen Fällen eine Reihe von Formen, die einerseits zum Erythema induratum, andererseits zum Lupus pernio hinüberführen. Ebenso groß ist die Ähnlichkeit ihrer histologischen Bilder, die mit dem der Boeckschen Sarkoide in den wesentlichen Punkten übereinstimmen. Die Entscheidung darüber, ob ein Fall diesen letzteren zuzurechnen wäre oder nicht, müßte unseres Erachtens in dem Ausfall der Tuberkulinreaktion und des Tierversuches und eventuell im Nachweis von Tuberkelbacillen im Schnitt liegen. Erwiesen sich diese positiv, so würde es sich um Formen handeln, die, wie die Fälle von Kreibich und Kraus, von dem Krankheitsbild des Boeckschen Sarkoids zu trennen und zu Dariers hypodermalen nodulären Tuberkuliden zu rechnen sind. Ergäben sie ein negatives Resultat, so wären es echte multiple Sarkoide, deren Bezeichnung als „miliares Hautlupoid" dann fallen gelassen werden muß. Diese Formen scheinen viel mehr dem Lupus pernio und dem Erythema induratum nahezustehen; vielleicht bilden sie nur klinische Varietäten desselben Prozesses, der sich durch Bildung multipler Granulationstumoren äußert und einem bisher unbekannten Erreger sein Entstehen verdankt.

Boeck, Multiple benign sarkoid of the skin. Journ. of cut. and genit. urin. diseases. Dezember 1899; Weitere Beobachtungen über das multiple benigne Sarkoid der Haut. Arch. f. Derm. u. Syph. Festschrift Kaposi 1900; Fortgesetzte Untersuchungen über das multiple benigne Sarkoid. Arch. f. Derm. u. Syph. 1905 (Literaturverzeichnis).

Darier et Roussy, Des sarcoides multiples sous-cutanées ou tuberculides nodulaires hypodermiques. Verhandlungen des V. Internat. Dermatol.-Kongreß Berlin 1904, II, Teil I, p. 284.

Halkin, Contribution à l'étude des sarcoides de la peau. Arch. f. Derm. u. Syph. Festschrift Neisser 1907, Teil I, p. 227.

Jadassohn, Tuberkulose der Haut in Mraceks Handbuch, IV, I, p. 280ff.

Kreibich u. Kraus, Beiträge zur Kenntnis d. Boeckschen benign. Miliarlupoide. Arch. f. Derm. u. Syph. 1908, XCII, p. 173.

Mazza, Über das multiple benigne Sarkoid der Haut. Arch. f. Derm. u. Syph. XCI, p. 57.

Morosow, Ben. Sarkoid der Haut. Ref. Derm. Zentralbl. 1908, p. 319.

Opificius, Ben. Miliariupoid. Arch. f. Derm. u. Syph., LXXXVI, p. 239.

Pollitzer, Note on a case of sarcoid. Transact. VI. Internat. Dermatol. Kongreß. New York 1907. Transact. II, p. 907.

Terebinsky, Zur Frage der mult. ben. Sarkoide der Haut. Ref. Monatsh. f. prakt. Derm. 1907, XLVII, p. 435.

Winkler, Beitrag zur Frage der „Sarkoide" (Boeck), resp. der subcutanen nodulären Tuberkulide (Darier). Arch. f. Derm. u. Syph., LXXVII, p. 1.

Zieler, Über den sog. Lupus pernio und seine Beziehungen zur Tuberkulose. Arch. f. Derm. u. Syph., XCIV (Literaturverzeichnis).

WELLCOME LIBRARY INSTITUTE 260

61.

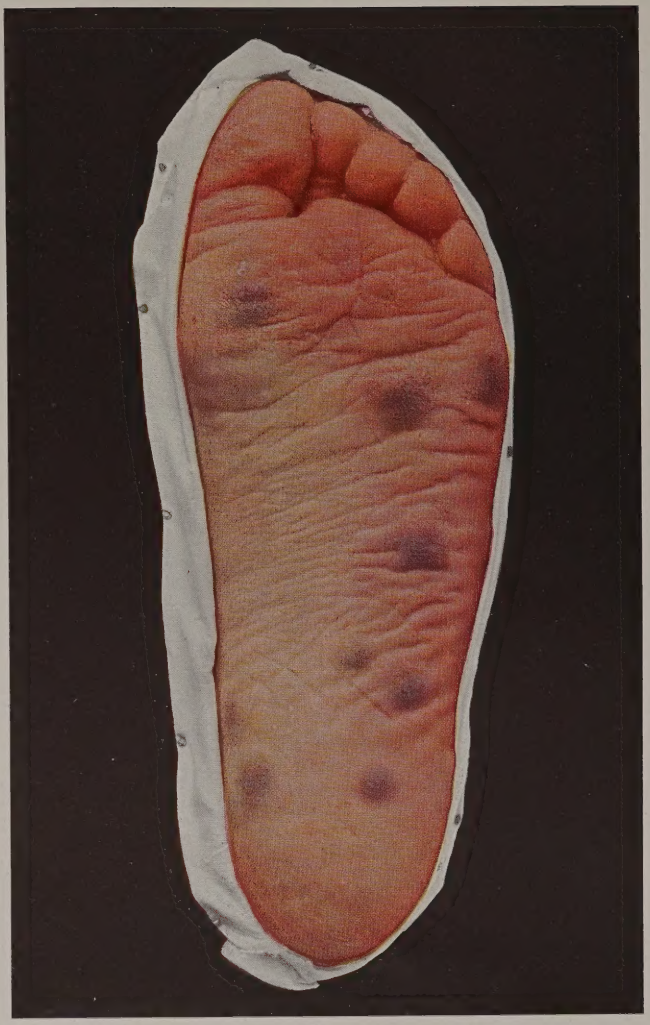

62.

R. WOLFHEIM

Granuloma multiplex benignum (tuberculoïdes).

Verlag von Urban & Schwarzenberg in Berlin u. Wien.

Verlag von URBAN & SCHWARZENBERG in Berlin und Wien.

Atlas der Hautkrankheiten

MIT EINSCHLUSS
DER WICHTIGSTEN VENERISCHEN ERKRANKUNGEN
FÜR PRAKTISCHE ÄRZTE UND STUDIERENDE.

Von

Prof. Dr. E. Jacobi

Direktor der Dermatologischen Universitätsklinik in Freiburg i. Br.

Vierte, vermehrte Auflage.

248 farbige und 2 schwarze Abbildungen auf 134 Tafeln mit erklärendem Text.

Preis: **44** M. = **52** K **80** h in Originalhalbfranzband.

Der Siegeslauf, den dieser prachtvoll ausgestattete Atlas unaufhaltsam nimmt, ist wohlverdient. Ich kann mir kaum einen besseren Ratgeber für den Anschauungsunterricht in der Dermatologie vorstellen, als dieses groß angelegte Werk, dessen Abbildungen Kunstwerke sind, lauter Treffer, keine einzige Niete. Der Preis ist für das, was geboten wird, ein mäßiger zu nennen. („Therapeut. Monatshefte.")

DIE PRAXIS
DER

HAUTKRANKHEITEN.

Unnas Lehren

für Studierende und Ärzte

zusammengefaßt und dargestellt

von

Dr. Iwan Bloch

Berlin.

Mit einem Vorwort von Prof. P. G. UNNA in Hamburg.

Mit 92 Abbildungen.

Preis: **20** M. = **24** K gebunden.

Was das Buch über viele Lehrbücher weit erhebt, ist, daß es in einer einheitlichen Auffassung geschrieben ist und wirklich außerordentlich viele und vielseitige Anregungen bringt. Deshalb sei es nicht nur Ärzten und Studierenden empfohlen, sondern besonders auch allen denen, welche sich eingehender für Dermatologie interessieren. („Zentralblatt für Chirurgie.")

Verlag von URBAN & SCHWARZENBERG in Berlin und Wien.

In unserem Verlage erscheinen:

FORTSCHRITTE
DER
NATURWISSENSCHAFTLICHEN FORSCHUNG.

HERAUSGEGEBEN VON

PROF. DR. EMIL ABDERHALDEN.

HALLE A. S.

BISHER ERSCHIENEN VIER BÄNDE.

Band I. Mit 47 Textabbildungen.

INHALT: Farbenphotographie von Geh. Rat Prof. Dr. A. Miethe, Charlottenburg. – Schlagwettersichere Sprengstoffe von Dr. H. Brunswig, Neubabelsberg. – Die langsame Verbrennung und die Oxydationsfermente von Dr. A. Bach, Genf. – Methoden und neuere Ergebnisse der Schweremessungen von Dr. Th. Niethammer, Basel. – Die Entwicklung der Bildtelegraphie von Prof. Dr. A. Korn, Berlin. – Über neuere Methoden der Sonnenforschung von Dr. Guthnick, Berlin. – Die Eigentümlichkeiten der Fermentarbeit in lebenden und abgetöteten Pflanzen von Prof. Dr. W. Palladin, St. Petersburg. – Entstehung des Erdöls von Geh. Rat Prof. Dr. Engler, Karlsruhe.

Preis: 12 M. = 14 K 40 h gebunden.

Band II. Mit 72 Textabbildungen und 4 Tafeln.

INHALT: Der Stand der Frage nach der Vererbung erworbener Eigenschaften von Prof. Dr. Rich. Semon, München. – Neue Forschungen über fossile lungenatmende Meeresbewohner von Prof. Dr. Ernst Stromer, München. – Der gegenwärtige Stand der Vulkanforschung von Prof. Dr. K. Sapper, Straßburg i. E. – Ionen und Elektronen von Prof. Dr. Gustav Mie, Greifswald. – Die Nutzbarmachung des Luftstickstoffes von Prof. Dr. C. Frenzel, Brünn. – Die kretinische Degeneration (Kropf, endemischer Kretinismus und Taubstummheit) in ihren Beziehungen zu anderen Wissensgebieten von Dr. Eugen Bircher, Aarau. – Über Muskelatrophien von Prof. Dr. Rob. Bing, Basel.

Preis: 14 M. 50 Pf. = 17 K 40 h gebunden.

Band III. Mit 153 Textabbildungen.

INHALT: Neuere Forschungen auf dem Gebiete der atmosphärischen Physik von Priv.-Doz. Dr. Alfred Wegener, Marburg. – Erblichkeitsforschung von Prof. Dr. W. Johannsen, Kopenhagen. – Der heutige Stand der drahtlosen Telegraphie und Telephonie von Dr. Gustav Eichhorn, Zürich. – Richtlinien der Pflanzengeographie von Prof. Dr. M. Rikli, Zürich. – Die Entstehung und Erwerbung der Menschenmerkmale von Prof. Dr. Herm. Klaatsch, Breslau.

Preis: 18 M. = 21 K 60 h gebunden.

Band IV. Mit 110 Textabbildungen.

INHALT: Die Entwicklung der operativen Methodik zum Studium von Verdauungs- und Resorptionsprozessen von Prof. Dr. E. S. London, St. Petersburg. – Experimentelle Aërodynamik von Dr. Hans Zickendraht, Basel. – Die tierbiologische Bedeutung der Eiszeit von Priv.-Doz. Dr. F. Zschokke, Basel. – Der Stand der Aphasiefrage (unter Berücksichtigung der agnostischen und apraktischen Störungen) von Prof. Dr. K. Heilbronner, Utrecht. – Die kolloiden Zustandsänderungen der Eiweißkörper von Prof. Dr. W. Pauli, Wien. – Automatische Telephonie von Dr. Gustav Eichhorn, Zürich.

Preis: 17 M. = 20 K 40 h gebunden.

Die Verfasser der einzelnen Abhandlungen haben es in geschickter Weise verstanden, wissenschaftliche Exaktheit mit einer klaren und allgemein verständlichen Ausdrucksweise zu verbinden, so daß es für jeden, der sich auch über die Grenzen seines Sondergebietes hinaus für die Naturwissenschaften interessiert, geradezu eine Freude wird, sich in diesen „Fortschritten“ über die Ergebnisse der naturwissenschaftlichen Nachbargebiete zu unterrichten.

Dieses in periodischer Folge erscheinende Sammelwerk ist somit in hervorragendem Maße geeignet, vor Einseitigkeit zu bewahren, und es ist dringend zu wünschen, daß das neue Unternehmen aus den verschiedenartigsten Kreisen zahlreiche Leser finden möge. („Münchner mediz. Wochenschrift.“)

Alljährlich sollen zwei Bände zur Ausgabe gelangen.

Druck von Christoph Reisser's Söhne, Wien V.